



UNIVERSIDAD SANTO TOMÁS  
PRIMER CLAUSTRO UNIVERSITARIO DE COLOMBIA

## APLICABILIDAD DE LA FIBRINA RICA EN PLAQUETAS Y LEUCOCITOS EN LOS DIFERENTES PROCEDIMIENTOS ENDODONTICOS – SCOPING REVIEW

Elvia Carolina Tovar Pérez<sup>1</sup>, Litzia Yohanna Sanabria Contreras<sup>1</sup>, Harrizon Bastidas Neira<sup>2</sup>, Angela María Chaves Cabrera<sup>3</sup>, Oscar Mauricio Jiménez<sup>4</sup>. Diana Parra Galvis<sup>5</sup>.

1. Odontólogas, Residentes del Postgrado de Endodoncia, Bogotá. Universidad Santo Tomas.
2. Odontólogo, Especialista en Endodoncia
3. Odontóloga, Especialista en Endodoncia
4. Odontólogo, Magister en Administración en Salud, Doctor en Salud Pública
5. Odontóloga, Especialista en epidemiología

### ABSTRACT

Leucocyte platelet-rich fibrin (L-PRF) is part of a new generation of platelet concentrates aimed at a simplified preparation with no biochemical manipulation of blood. It has been proven that it works as a scaffolding, providing a spatially-correct position of the location of cells, regulating the differentiation, proliferation, and/or metabolism of stem cells in the field of regenerative endodontics. **Objective:** To conduct a scoping review to the application of leucocyte platelet-richfibrin L-PRF in endodontic procedures documented in the literature. **Materials and methods:** A strategy was designed to search for articles in the last 10 years in which the L-PRF application were described in the endodontic procedures found on the following databases: Pubmed, Epistemonikos, Scielo, and Cochrane. The methodological quality assessment, risk of bias, and the extraction of data were conducted independently and per duplicate. The results were stated using the PRISMA guide. **Results:** 18 studies were selected, of which 6 were case reports, three case series, four prospective studies, one randomised clinical assay, one in vivo study, one pilot study, one in vitro study, and one retrospective controlled cohort study. The L-PRF applications reported in the literature for endodontic procedures are pulp regeneration, periradicular surgery, direct pulp capping, and pulpotomy. **Conclusions:** The successful REP result is evaluated or measured as their capacity to achieve apical closure, scarring of periapical lesion, increase in radicular length, and/or thickening of dentinal wall.

**Keywords:** Platelet-richfibrin, endodontics, and clinical applications

### RESUMEN

**Antecedentes:** La fibrina rica en plaquetas y leucocitos (PRF-L) pertenece a una nueva generación de concentrados plaquetarios orientados a una preparación simplificada sin manipulación bioquímica de la sangre. Se ha demostrado que funciona como andamio, proporcionando una posición espacialmente correcta para la ubicación de las células, regulando la diferenciación, la proliferación y/o el metabolismo de las células madre en el campo de la endodoncia regenerativa. **Objetivo:** Determinar mediante un *scoping review* las aplicaciones de la fibrina rica en plaquetas y leucocitos en los diferentes procedimientos endodónticos documentados en la literatura. **Materiales y métodos:** Se diseñó una estrategia de búsqueda de artículos de los últimos 10 años que describieran la aplicación del PRF-L en los diferentes procedimientos endodónticos encontrados en las bases de datos Pubmed, Epistemonikos, Scielo, Cochrane. La evaluación de la calidad metodológica, riesgo de sesgo y la extracción de datos se realizaron de forma independiente y por duplicado. Los resultados se expresaron utilizando la guía PRISMA. **Resultados:** Se seleccionaron 18 estudios de los cuales seis fueron reportes de caso, tres series de casos, cuatro estudios prospectivos, un ensayo clínico aleatorizado, un estudio *in vivo*, un estudio piloto, un estudio *in vitro* y un estudio de cohorte controlado retrospectivo. Las aplicaciones del PRF-L reportadas en la literatura para procedimientos endodónticos son regeneración pulpar, cirugía perirradicular, recubrimiento pulpar directo y pulpotomía **Conclusiones:** El resultado exitoso de los REP se evalúa o mide como la capacidad de estos para lograr cierre apical, cicatrización de la lesión periapical, aumento en la longitud radicular y/o el engrosamiento de la pared dentinaria.

**Palabras claves.** Fibrina rica en plaquetas, endodoncia y aplicaciones clínicas.

## INTRODUCCION

Los procedimientos endodónticos regenerativos (REP) iniciaron alrededor de 1952, cuando un odontólogo alemán llamado B.W. Hermann abogó por el uso de hidróxido de calcio como medicamento después de retirar el tejido pulpar (Harlamb, 2016). Hoy en día, muchos odontólogos todavía usan hidróxido de calcio, para el manejo de la apexificación (Gawthaman et al., 2013), aunque la aplicación de los biocerámicos como el MTA y la biodentina han mostrado mejores resultados para convertirse en los materiales de regeneración pulpar ideales (Monteiro et al., 2017).

Los REP se definen como procedimientos de base biológica diseñados para reemplazar estructuras dañadas, incluidas la dentina y las estructuras radiculares, así como las células del complejo pulpo-dentinal. El resultado exitoso de los REP se evalúa como la capacidad de estos para lograr cierre apical, cicatrización de la lesión periapical, aumento en la longitud radicular y/o el engrosamiento de la pared dentinaria (Shivashankar et al., 2017). Estos incluyen la aplicación de plasma rico en plaquetas (PRP), el uso de fibrina rica en plaquetas (L-PRF) para la cicatrización y la revascularización por medio de coagulo sanguíneo (BCR) para la regeneración de tejidos dentro de los conductos radiculares (Hülsmann et al., 2003; Powell et al., 2009).

El PRF de Choukroun denominado así por su inventor, es un concentrado de plaquetas de segunda generación que contiene plaquetas y factores de crecimiento inmersas en una red de fibrina preparadas a partir de la propia sangre del paciente libre de cualquier anticoagulante u otras

modificaciones bioquímicas artificiales (Preeja & Arun, 2014). En la actualidad, varias investigaciones han demostrado su aplicación en diversas disciplinas de la odontología, sin embargo, son escasos y poco definidos los reportes en procedimientos endodónticos (Hauser et al., 2013).

Los REP son una opción factible para el tratamiento de dientes inmaduros con pulpas necróticas, especialmente porque se espera un mayor desarrollo del ápice radicular y un mayor grosor de las paredes radiculares. El sangrado inducido y los coágulos son partes integrales de estos procedimientos, ya que proporcionan un andamio apropiado y suficientes células madre (Banchs & Trope, 2004). Por lo tanto, el objetivo de este *scoping review* fue determinar las aplicaciones de la fibrina rica en plaquetas y leucocitos L-PRF en los diferentes procedimientos endodónticos documentados en la literatura.

## MATERIALES Y METODOS

### Fuentes de datos y estrategia de búsqueda bibliográfica

Para la elaboración del presente *scoping review* se llevó a cabo una búsqueda electrónica en las bases de datos Pubmed, Epistemonikos, Scielo, Cochrane entre los años 2011 y 2021. Con base a la pregunta problema establecida que fue ¿Cuáles son las aplicaciones que tiene la fibrina rica en plaquetas y leucocitos en los diferentes procedimientos endodónticos documentados en la literatura?, se crearon unas combinaciones y fórmulas de búsqueda (Tabla 1) las cuales se llevaron a las diferentes bases de datos para las respectivas búsquedas.

**Tabla 1.** Estrategias de búsqueda.

Termino principal	Descriptores Mesh -DeCS	Sinonimos	COMBINACIONES	Formulas
Platelet-rich fibrin	platelet-rich fibrin, platelet-rich plasma, fibrin tissue adhesive	platelet rich Fibrin, platelet rich plasma, second-generation platelet concentrate, platelet pellet	#1: "platelet-rich plasma" OR "platelet-rich fibrin" OR "fibrin tissue adhesive" OR "second-generation platelet concentrate" OR "platelet pellet"	1. #1 and #2 and #3
Endodontics	endodontics	endodontic treatment, endodontic procedure	#2: "endodontics" OR "endodontic treatment" OR "endodontic procedure"	2. #1 and #2
clinical applications	procedures and techniques utilization	dental pulp capping, regenerative endodontics, revascularization, tissue healing, pulpotomy, intentional replantation, tooth replantation, pulpitis irreversible, endodontic retreatment, endodontic surgery, apexification, vital pulp therapy, non vital therapy, non vital tooth	#3: "clinical applications" OR "procedures and techniques utilization" OR "dental pulp capping" OR "regenerative endodontics" OR "revascularization" OR "tissue healing" OR "pulpotomy" OR "intentional replantation" OR "tooth replantation" OR "pulpitis irreversible" OR "endodontic retreatment" OR "endodontic surgery" OR "apexification" OR "vital pulp therapy" OR "non vital tooth"	3. #2 and #3 4. #1 and #3

### Cribado y selección de los estudios

Se recopiló un total de 4724 artículos. Al eliminar duplicados y revisar por título quedaron 86 artículos para realizar lectura del resumen. Después de revisar el resumen y según los criterios de inclusión

y exclusión quedaron 24 artículos potencialmente elegibles para lectura completa. Finalmente se eliminaron 6 artículos por alguna de estas razones: cuatro no hacían referencia a procedimientos endodónticos, a uno le falta sustento a la publicación y en otro los resultados eran

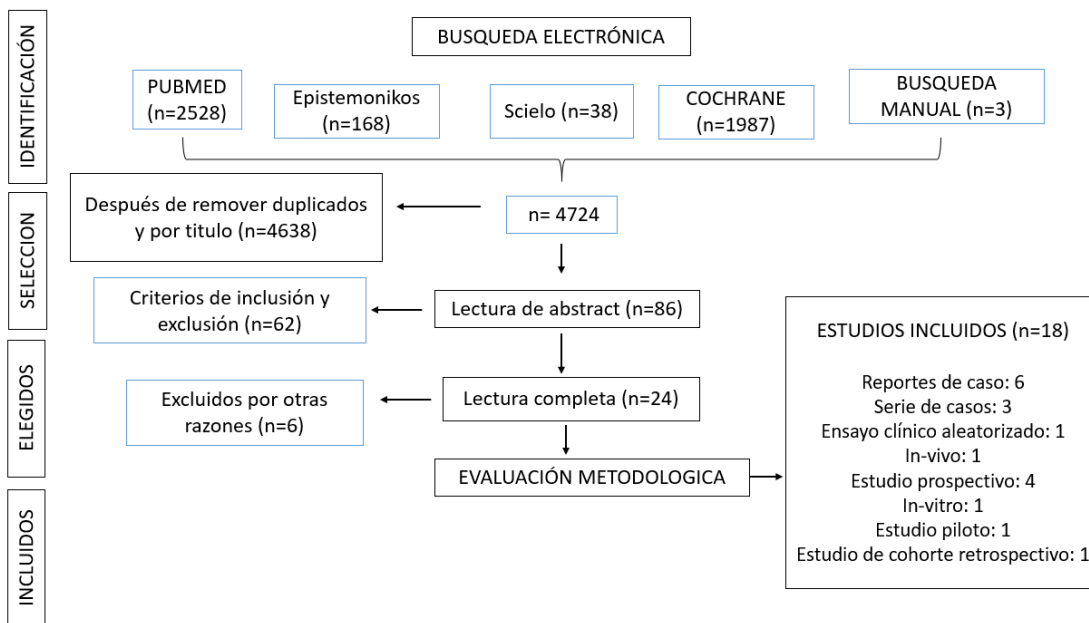
inconclusos (Tabla 2), obteniendo finalmente 18 artículos (Figura 1). Cuando se presentó

desacuerdo entre los revisores, las decisiones se tomaron por consenso.

**Tabla 2.** Artículos excluidos por otras razones

#	ESTUDIO	PRIMER AUTOR	AÑO	RAZON DE EXCLUSIÓN
1	Use of Platelet-Rich Plasma and Platelet Rich Fibrin in Dentistry and Oral Surgery: Introduction and Review of the Literature	Feigin K	2019	Resultados inconclusos
2	The Benefits of Platelet Rich Fibrin	Karimi K	2019	No hacia referencia a procedimientos endodonticos
3	Nuevas tendencias en regeneración tisular: fibrina rica en plaquetas y leucocitos	Salgado-Peralvo A	2017	No hacia referencia a procedimientos endodonticos
4	Ideal Concentration of Advanced-Platelet Rich Fibrin (A-PRF) Conditioned Media for Human Dental Pulp Stem Cells Differentiation	Bagio D	2019	No hacia referencia a procedimientos endodonticos
5	Surgical Re-entry of an Intentionally Replanted Periodontally Compromised Tooth Treated with Platelet Rich Fibrin (PRF): Hopeless to Hopeful	Ryana H	2016	No hacia referencia a procedimientos endodonticos
6	Application of PRF in surgical management of periapical lesions	Singh S	2013	Falta de sustento a la publicación

**Figura 1.** Diagrama de flujo de búsqueda y selección de artículos.



De los estudios seleccionados, se obtuvo la información relativa al primer autor, nombre de la revista, año, diseño del estudio, muestra, patología,

procedimiento, aplicación y periodo de intervención (Tabla 3).

**Tabla 3.** Sabana de resultados

Primer Autor	Nombre de Revista	Año	Diseño del Estudio	Muestra	Patología	Procedimiento	Aplicación	Periodo de Intervención
Hiremath H.	International Endodóntica Journal	2012	Reporte de caso	1 reporte de caso	Pulpitis	Pulpotomía	Regeneración pulpar	1,6,12,18 y 22
Mishra N	Contemporary Clinical Dentistry	2013	Reporte de caso	1 reporte de caso	Periodontitis apical asintomática	Terapia Endodóntica	Regeneración Pulpar	6 y 12 meses
Dhiman M	Journal of Endodontics	2015	Ensayo clínico aleatorizado (ECA)	30 pacientes	Periodontitis apical crónica supurativa	Cirugía Perirradicular	Cicatrización	3,6,9 y 12
Sharma V	Contemporary Clinical Dentistry	2016	Serie de casos	3 casos	Caso 1: Necrosis Pulpar Caso 2: Periodontitis Apical Caso 3: Periodontitis Apical	Terapia Endodóntica	Cicatrización	Caso 1: 6 meses Caso 2 y 3: 12 meses
Bakhtiar H	Journal Of Endodontics	2016	Serie de casos	4 dientes	Dientes inmaduros	Revascularización	Regeneración pulpar	1,3,6,12 y 18 meses
Pinto N	Journal Of Endodontics	2017	Reporte de caso	1 reporte de caso	Periodontitis apical asintomática asociada a dens invaginatus tipo II	Revascularización	Regeneración Pulpar y cicatrización periapical	6 y 12 meses
Ulusoy A	Journal Of Endodontics	2019	Estudio prospectivo aleatorizado	88 incisivos necróticos inmaduros	Necrosis pulpar con o sin compromiso periapical y evidencia radiográfica de desarrollo radicular incompleto.	Cirugía Perirradicular	Cicatrización	Seguimiento 12 y 28 meses
Hongbing Lv	BMC Oral Health	2018	Estudio de Cohorte controlado retrospectivo	5 pacientes	Necrosis Pulpar con evidencia radiográfica de lesiones periapicales.	Revascularización	Cicatrización	3,6,9 Y 12 Meses
Jayadevan V	Journal Of Clinical and experimental dentistry	2021	Estudio clínico prospectivo	30 dientes anteriores	30 dientes anteriores permanentes no vitales inmaduros traumatizados.	Revascularización	Crecimiento/engrosamiento radicular y cicatrización de la lesión apical.	6 y 12 meses clínico y radiográfico.
Zhou R	Journal of Endodontics	2017	Estudio in vivo animales	24 premolares de 3 perros Beagle	24 premolares con formación de raíz incompleta y ápices abiertos.	Revascularización	Cicatrización apical, el desarrollo radicular y el refuerzo estructural del diente.	3 semanas
Cimen C	Journal of endodontics	2019	Estudio prospectivo aleatorizado	88 incisivos necróticos inmaduros	Necrosis pulpar	Revascularización	Cicatrización periapical, desarrollo radicular radiográfico y respuesta positiva a la prueba de sensibilidad, porcentaje de cambios dimensionales en ancho radicular, longitud radicular, área radicular y área pulpar.	28 a 30 meses
Ahmed M	World J Stomatol	2019	Reporte de casos	2 casos	Primer caso: traumatismo en el diente 39 con un tracto sinusal y una gran lesión periapical. Segundo caso diente #14 muy deteriorado.	Revascularización usando MTA encima del PRF	Cierre apical y cicatrización	9 y 48 meses
Cimen C	Cumhuriyet Dental Journal	2021	Serie de casos	4 dientes inmaduros en 3 pacientes	Necrosis pulpar con o sin compromiso periapical y evidencia radiográfica de desarrollo radicular incompleto	Revascularización	Regeneración Pulpar	18 y 24 meses
Angerame D	Giornale italiano di endodonzia	2015	Estudio Piloto	11 pacientes con periodontitis apical crónica	Periodontitis apical crónica	Cirugía perirradicular	Evaluar dolor e inflamación a las horas-días y cicatrización con los meses.	2 a 3 meses
Zhao J-H	J Formos Med Assoc	2014	Reporte de casos	Dos casos de quistes radiculares	Quistes radiculares	Terapia de endodoncia regular seguida de manejo quirúrgico con PRF y vidrio bioactivo	Cicatrización	7 meses
Prasad J	Contemp Clin Dent	2018	Reporte de caso	1 caso de fracaso endodóntico en incisivo superiores	Periodontitis apical sintomática	Regeneración pulpar	Regeneración pulpar	2 años
Singh R	J Pharm Bioalied Sci	2020	Estudio clínico prospectivo	60 molares mandibulares	Pulpitis irreversible	Endodoncia convencional	Regeneración pulpar	6 y 12 meses
Dou L.	Experimental and therapeutic medicine	2020	Estudio in vitro	Se sembraron células de la pulpa dental humana (HDPC) en placas de 96 pocillos	No aplica	Recubrimiento pulpar directo	Regeneración pulpar	1,3 y 7 días

### Evaluación de la calidad metodológica y el riesgo de sesgo

Para la escritura y realización de la revisión se utilizó la guía PRISMA. Para la evaluación del riesgo de sesgo la herramienta RoB 2.0 fue usada para estudios clínicos aleatorizados (ECA). Para los reportes y series de caso se creó una herramienta por parte de los autores con nueve parámetros, con base en la guía CARE y en otros artículos de evaluación del sesgo de reportes de caso (Gagnier et al., 2013; Murad et al., 2018). Para los estudios prospectivos y de cohorte se usó la escala de Newcastle-Ottawa, con ocho parámetros. Para estas 2 herramientas si el total de la sumatoria estuvo entre 1 a 3 fue riesgo alto, 4 a 6 riesgo moderado y 7 a 9 riesgo bajo.

Para los estudios *in vivo* e *in vitro* se elaboró una herramienta con diez parámetros basada en el artículo de Faggion y en otros artículos de evaluación del sesgo de estudios in vitro (Faggion, 2012; Nagendrababu et al., 2018; Sanz et al., 2021;

Teja et al., 2022). Si el total de la sumatoria estaba entre 1 a 4 sería riesgo alto, 5 a 7 riesgo moderado y 8 a 10 riesgo bajo. Para las tres herramientas 1 significó cumple y 0 no cumple.

### RESULTADOS

De los dieciocho artículos seleccionados seis son reportes de caso, tres son series de casos, cuatro son estudios prospectivos, uno es un ensayo clínico aleatorizado, un estudio *in vivo*, un estudio piloto, un estudio *in vitro* y un estudio de cohorte controlado retrospectivo. Todos ellos describieron aplicaciones de la fibrina rica en plaquetas y leucocitos en diferentes procedimientos endodónticos. De acuerdo con la filiación institucional del primer autor la mayor parte de los artículos provienen de India, Turquía y China, los otros corresponden a estudios realizados en Irán, Chile, EEUU, Egipto e Italia.

## Preparación del L-PRF

Para todos los estudios incluidos en este *scoping review* la membrana de L-PRF se preparó con el siguiente protocolo: se recogieron alrededor de 5 ml de sangre venosa completa en dos tubos estériles sin anticoagulante. Luego los tubos se colocaron en una máquina centrífuga con revoluciones variables según cada estudio, que oscilaron entre 2.700 y 3.000 revoluciones por minuto (rpm) durante 10 a 15 minutos, obteniendo las siguientes capas: fracción inferior de glóbulos rojos, fracción media que contiene coágulo de fibrina y fracción superior de plasma acelular (Saluja et al., 2011). Posteriormente se retiró la capa superior y se recolectó la fracción media, 2 mm por debajo de la línea divisoria inferior, siendo éste el L-PRF. El mecanismo generado durante la centrifugación permite que el fibrinógeno se concentre inicialmente en la parte alta del tubo y se combine con la trombina circulante para formar fibrina.

## Procedimientos endodónticos regenerativos

Diez de los dieciocho estudios incluidos utilizaron el L-PRF en dientes con necrosis pulpar con o sin compromiso periapical (Bakhtiar et al., 2016; Cimen et al., 2021; Eltawila & El Backly, 2019; Hongbing et al., 2018; Jayadevan et al., 2021; Mishra et al., 2013; Pinto et al., 2017; Prasad et al., 2018; Sharma et al., 2016; Zhou et al., 2017). En términos generales, estos describen un protocolo clínico similar para la revascularización o revitalización pulpar, que incluye: en la primera cita limpieza y desinfección del conducto con hipoclorito de sodio en bajas concentraciones (1,5-2,5%), seguido de medicación intraconducto con hidróxido de calcio o pasta triantibiótica dejada entre 2 a 4 semanas. Para la segunda cita, se retira el medicamento intraconducto con solución salina e irrigan con EDTA al 17%, luego se seca con puntas de papel, se genera el sangrado apical para la formación del coágulo dentro del conducto y se procede a llevar el L-PRF en forma de membrana 1mm más allá de los límites de la longitud de trabajo y coronalmente al nivel de la unión cemento-esmalte, proporcionando un andamiaje para el crecimiento interno de tejido nuevo. Posteriormente, se coloca MTA o Biodentina sobre el coágulo de L-PRF y se restaura temporalmente el diente. Pasadas 72 horas se realiza la restauración definitiva ya sea con ionómero de vidrio o resina. Se mantiene al paciente en seguimiento a los 6, 12 y 18 meses

para reevaluación de los síntomas clínicos y examen radiográfico que en la mayoría de los estudios mostró resolución de la lesión periapical, cierre apical continuo, mayor desarrollo y engrosamiento radicular mostrando así las propiedades del L-PRF en procedimientos endodónticos regenerativos.

El tratamiento de revascularización generalmente se realiza en dientes permanentes jóvenes con ápices inmaduros y necrosis pulpar, así como en presencia de lesiones perirradiculares. Los procedimientos de endodoncia regenerativa se implementan principalmente en dientes diagnosticados con infecciones pulpares que se producen debido a traumatismos, caries o anomalías del desarrollo. Sus propósitos son la eliminación de bacterias mediante una desinfección eficaz del conducto, la creación de un andamio para la migración de células madre/progenitoras y la prevención de la reinfección bacteriana con un buen sellado coronal (Cimen et al., 2021).

Aunque este es un enfoque simple también puede tener algunos inconvenientes y limitaciones como la formación de un coágulo de sangre en el conducto que no siempre es predecible, puede contaminar la corona del diente y causar pigmentación (Shokouhinejad et al., 2018). Además, las limitaciones en los agentes desinfectantes y la naturaleza de la dentina hacen que las bacterias permanezcan presentes después de la instrumentación. En consecuencia, la mayoría de los casos fallidos después de la revascularización se deben a una infección recurrente (Almutairi et al., 2019).

En los hallazgos encontrados el L-PRF tuvo éxito como andamio y puede recomendarse para el protocolo de revascularización de dientes inmaduros necróticos con o sin lesión periapical. Sin embargo, el pronóstico del diente se puede atribuir a muchos factores, como el tipo de patología pulpar, el estado previo al tratamiento de la región periapical y la viabilidad de los tejidos vivos (Bakhtiar et al., 2016; Cimen et al., 2021; Eltawila & El Backly, 2019; Hongbing et al., 2018; Jayadevan et al., 2021; Mishra et al., 2013; Pinto et al., 2017; Prasad et al., 2018; Sharma et al., 2016; Tuba & Emine, 2011; Zhou et al., 2017).

## Cirugía Perirradicular

Cuatro estudios de este *scoping review* utilizaron el L-PRF en casos de cirugía perirradicular (Angerame et al., 2015; Dhiman et al., 2015; S. Singh et al., 2013; Zhao et al., 2012) con o sin afección periodontal, siguiendo un protocolo similar: inicialmente realizaron un colgajo mucoperiostico de espesor total, osteotomía de la zona apical por vestibular con fresa redonda y abundante irrigación, debridamiento de la lesión ósea, apicectomía de aproximadamente 3 mm con un ángulo de 0 a 10° con una fresa quirúrgica cilíndrica de carburo, colocación de MTA o de un biocerámico como material de obturación apical, empleo de la membrana de L-PRF sobre la raíz desnuda, reposición del colgajo y finalmente la sutura. Dhiman et al (Dhiman et al., 2015)., usaron adicionalmente microscopio quirúrgico. Las suturas se retiraron de 4 a 7 días posterior a la cirugía.

La causa principal de la cicatrización periapical fallida después de la terapia de endodoncia primaria es la persistencia de bacterias y tejido infectado en el espacio endodóntico incluso después del tratamiento y retratamiento de endodoncia convencional, en tales casos, el último recurso para mantener el diente en boca lo representa la cirugía perirradicular. Con el fin de ayudar a la regeneración ósea y la cicatrización de los tejidos blandos después del procedimiento quirúrgico se ha utilizado el L-PRF que puede considerarse un biomaterial cicatrizante porque está constituido por una red de fibrina compuesta por plaquetas, leucocitos, citocinas y células madre (Angerame et al., 2015; Dhiman et al., 2015; Zhao et al., 2012).

Además, las plaquetas en la red L-PRF son capaces de liberar lentamente el factor de crecimiento derivado de plaquetas (PDGF) y el factor de crecimiento similar a la insulina (IGF) incluso hasta una semana (Angerame et al., 2015). IGF-1 estimula la síntesis de colágeno en fibroblastos y puede estar involucrado en la angiogénesis (Froesch et al., 1985). Las heridas que cicatrizan contienen cantidades significativas de IGF-1 e IGF-2, algunos de los cuales parecen ser sintetizados localmente por fibroblastos. La producción de IGF-1 por los fibroblastos se estimula mediante la adición de PDGF y factor de crecimiento de fibroblastos (FGF). El IGF derivado de fibroblastos estimula el crecimiento de queratinocitos de forma paracrina contribuyendo de esa manera en el proceso de cicatrización (Kratz et al., 1994).

Dhiman et al (Dhiman et al., 2015)., mostraron una tasa de éxito del 86,66%, además de reducción significativa en la profundidad de la bolsa, el nivel de inserción clínico y el tamaño de la lesión periapical en un período de 12 meses. Angerame D et al (Angerame et al., 2015)., encontraron que en el grupo L-PRF los pacientes experimentaron menos dolor postoperatorio, así como edema, que nunca superó la inflamación moderada intraoral. La cicatrización radiográfica completa se logró después de 2 a 3 meses. Zhao J-H et al (Zhao et al., 2012)., hallaron para los dos casos que presentaban quistes radiculares en la región maxilar una cicatrización satisfactoria de la patología periapical. En el caso dos, 4 meses después durante su reingreso quirúrgico se observó que el defecto óseo cicatrizó completamente siendo el hueso nuevo clínicamente muy denso y maduro.

### **Pulpotomía**

La pulpotomía es una terapia pulpar vital en la que se extirpa quirúrgicamente una parte del tejido pulpar coronal y el tejido radicular remanente se cubre con un material adecuado que lo protege de lesiones adicionales, permitiendo y promoviendo la cicatrización. Se han recomendado varios materiales para inducir la formación de puentes de dentina a través del potencial dentinogénico de las células pulpares (Hiremath et al., 2012; R. Singh et al., 2020; Tuba & Emine, 2011).

De los estudios incluidos Hiremath H. et al (Hiremath et al., 2012)., discutieron el éxito clínico y radiográfico de una pulpotomía con L-PRF en un molar permanente diagnosticado con pulpitis. Después del aislamiento, remoción de caries y exposición pulpar, realizaron la pulpotomía y a la entrada de los conductos cubrieron con L-PRF, sobre éste aplicaron una capa de MTA y restauraron inmediatamente de forma definitiva. La paciente no presentó ningún tipo de sintomatología a los 6, 12, 18 y 22 meses, el diente respondió positivamente a las pruebas pulpares, el examen radiográfico reveló un espacio del ligamento periodontal normal y un patrón óseo trabecular que se aproximaba a lo normal. Al mes 22 se observó cierta obliteración del conducto pulpar en el tercio apical de la raíz mesial. Restauraron finalmente con una corona.

Singh R et al (R. Singh et al., 2020)., comparó el MTA, L-PRF y Ca(OH)<sub>2</sub> en 60 molares mandibulares dividiendo la muestra en tres grupos

según el material usado para la pulpotomía. Eliminaron la caries con una fresa de diamante redonda estéril, retiraron la pulpa coronal y colocaron el material de recubrimiento pulpar. Las evaluaciones del tratamiento se realizaron a los 6 y 12 meses mediante examen clínico y radiográfico. La presencia de absceso, tumefacción, tracto sinusal y dolor a la palpación denotaron fracaso clínico. La evidencia radiográfica de ensanchamiento periodontal sugirió el fracaso del tratamiento. Observaron una diferencia no significativa en la intensidad del dolor al inicio del estudio, 24 h, 1 semana, 1 mes, 3 meses, 6 meses y 1 año. Reportaron una diferencia no significativa ( $P > 0,05$ ) en la tasa de éxito clínico y radiográfico registrada a los 6 meses y al año en todos los grupos.

### Recubrimiento Pulpar Directo

El recubrimiento pulpar directo es una de las modalidades vitales de terapia pulpar que intenta mantener la integridad del tejido. En esta técnica, se coloca un material biocompatible sobre la pulpa expuesta por caries o trauma para proteger el tejido de la microfiltración bacteriana. Esto puede promover la formación del puente dentinario y conducir al mantenimiento de la vitalidad de la pulpa (Bidar et al., 2016).

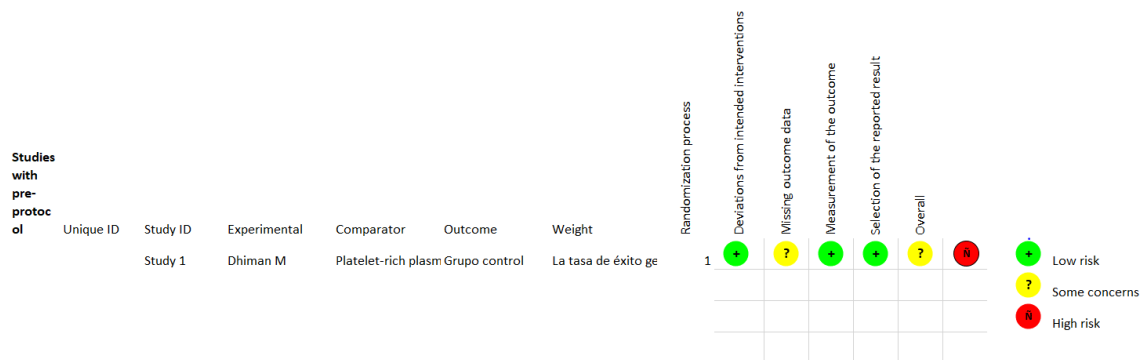
De los estudios incluidos Dou L et al (Dou et al., 2020)., realizaron un estudio *in vitro* donde investigaron el efecto del hidróxido de calcio Ca

(OH)<sub>2</sub>, agregado de trióxido mineral (MTA), iRoot BP, fibrina rica en plaquetas y leucocitos (L-PRF) y factores de crecimiento concentrados (CGF) en la proliferación, viabilidad, apoptosis y mineralización de células de pulpa dental humana (HDPC). El L-PRF aumentó significativamente la proliferación celular en comparación con los grupos MTA e iRoot BP en el tercer día. Todos los materiales excepto el Ca (OH)<sub>2</sub> demostraron una buena biocompatibilidad con las HDPC. Ninguno afectó significativamente la viabilidad celular, la muerte celular y la apoptosis, en comparación con el grupo de control. Cabe destacar que la toxicidad del Ca (OH)<sub>2</sub> para las HDPC fue relativamente mayor que la de los otros materiales. Con respecto a la citotoxicidad y la biocompatibilidad, MTA, iRoot BP, L-PRF y CGF califican para el recubrimiento pulpar dental directo en la preservación de la pulpa vital.

### Evaluación del riesgo de sesgo

Para el ECA incluido se obtuvo un riesgo de sesgo con algunas preocupaciones encontradas en el dominio 2 y 5 que evalúan el efecto de la asignación a la intervención y el sesgo en la selección del resultado informado, lo que hace surgir algunas dudas como el tipo de cegamiento usado y la aleatorización de la muestra. Contrario a lo sucedido con los demás dominios donde el estudio arrojó un bajo riesgo de sesgo, lo que supondría que es poco probable que estos factores evaluados modifiquen de manera importante los resultados (Figura 2).

**Figura 2.** Evaluación del riesgo de sesgo de los ensayos clínicos aleatorizados según la herramienta RoB2 de Cochrane.



De los reportes y series de casos, los nueve estudios evaluados obtuvieron riesgo de sesgo bajo, en los parámetros donde se encontraron falencias fue en la descripción del cambio óseo

postquirúrgico, en los resultados del desarrollo radicular y/o cierre apical y en la estandarización de los resultados (Tabla #3)

En los estudios *in vitro* e *in vivo* los dos artículos evaluados obtuvieron un riesgo de sesgo bajo. Dou et al (Dou et al., 2020)., no describieron como realizaron el cálculo del tamaño de la muestra, ni como se realizó el proceso de aleatorización. Zhou et al (Zhou et al., 2017)., por su parte, no cumplió con la descripción del método de almacenamiento de las muestras. Para los estudios prospectivos y

## DISCUSION

El campo de la medicina regenerativa ha abordado una amplia variedad de desafíos médicos a lo largo de los años con el objetivo de reparar, regenerar o restaurar de manera predecible los tejidos dañados y/o enfermos (Coury, 2016). Para ello, se han adaptado muchas estrategias, y aunque los andamios de biomaterial normal y de ingeniería de tejidos son típicamente avasculares por naturaleza, hace más de 15 años se introdujeron concentrados de sangre como una modalidad regenerativa para mejorar la red vascular y así obtener tejidos duros o blandos regenerados con éxito en sitios donde falta un suministro de sangre (Upputuri et al., 2015).

Los concentrados plaquetarios han surgido como un material regenerativo potencial, utilizado de forma aislada o como andamiaje para otros materiales de injerto. En endodoncia existen publicaciones sobre su uso, pero la información encontrada es escasa. Se han desarrollado diferentes técnicas y una variedad de preparaciones, entre ellas, cabe destacar el plasma rico en plaquetas (PRP), fibrina rica en plaquetas y leucocitos (L-PRF) y el PRF (Correa-Aravena et al., 2019).

Descrito por Choukroun el L-PRF se produce de forma totalmente natural, sin utilizar anticoagulantes durante la extracción de sangre ni trombina bovina o cloruro de calcio para la activación plaquetaria, polimerización de fibrina y obtención del coágulo (Dohan et al., 2006). El coágulo de L-PRF forma una fuerte matriz de fibrina natural, con una arquitectura sólida como material en la terapia regenerativa para estimular la cicatrización de hueso y tejido blando. Es un biomaterial autólogo que contiene plaquetas, leucocitos, citocinas, células madre circulantes y macrófagos. Los factores de crecimiento más importantes encontrados en el L-PRF son: factores

de cohorte de los cinco artículos evaluados, dos obtuvieron riesgo de sesgo moderado y tres riesgos de sesgo bajo. Los factores que más se incumplieron fueron la representatividad de la cohorte expuesta y la adecuación del seguimiento. Los demás factores evaluados fueron cumplidos en todos los estudios.

de crecimiento derivados de plaquetas (PDGF), factor de crecimiento transformante-1 (TGF- $\beta$ 1), factor de crecimiento similar a la insulina (IGF), factor de crecimiento endotelial vascular (VEGF). A medida que avanza la reabsorción de la matriz de fibrina, los factores de crecimiento se liberan progresivamente durante un período de tiempo, lo que conduce a una cicatrización favorable (Dohan Ehrenfest et al., 2009; Mazzone et al., 2018).

En este *scoping review* se determinaron las aplicaciones del L-PRF en los diferentes tratamientos endodónticos documentados en la literatura, siendo uno de ellos los procedimientos endodónticos regenerativos (REP) descritos por Murray et al., (Murray et al., 2007) como "procedimientos de base biológica diseñados para reemplazar estructuras dañadas" como la raíz y la dentina, junto con las células del complejo dentino-pulpal y que aunque aún son incapaces de restablecer la función y la estructura fisiológica, pueden inducir el desarrollo de nuevo tejido vascularizado en el espacio del conducto radicular, proceso que permite el desarrollo continuo de la raíz, el engrosamiento de las paredes del conducto, el cierre apical y la resolución completa de la periodontitis apical (Murray, 2018).

Un factor importante para tener en cuenta es que el éxito de esta técnica depende por completo de la velocidad de extracción y tiempo de centrifugado de la sangre, ya que al cambiar estos factores también cambian el tipo de concentrado que se obtiene. De hecho, sin anticoagulante, la muestra de sangre comienza a coagularse casi inmediatamente al entrar en contacto con el tubo de vidrio y se necesitan unos minutos de centrifugación para concentrar el fibrinógeno en la parte media y superior del tubo. La manipulación rápida es la única forma de obtener un coágulo de L-PRF clínicamente utilizable. El protocolo L-PRF permite recolectar un coágulo de fibrina cargado de plaquetas y leucocitos. Al expulsar los fluidos atrapados en la matriz de fibrina, los clínicos pueden obtener membranas de fibrina autólogas muy resistentes (Saluja et al., 2011). En los

artículos incluidos en el presente *scoping review* los tiempos de centrifugado variaron de 2.700 a 3000rpm por 10 a 15 minutos según el investigador.

La revascularización exitosa de los dientes inmaduros se puede lograr después de la desinfección completa, la colocación de una matriz en el conducto para el crecimiento del tejido y que impida la filtración bacteriana. Es necesario un andamiaje apropiado para dar la ubicación espacial correcta a las células madre y regular su diferenciación, proliferación y metabolismo por diferentes factores de crecimiento. Los concentrados de plaquetas es decir PRP y L-PRF, sirven como andamios naturales con numerosos factores de crecimiento (Mishra et al., 2013). Los tiempos transcurridos para observar resultados en cuanto a la respuesta de la vitalidad, la resolución de las lesiones periapicales, el engrosamiento de las paredes y el crecimiento radicular es variable y dependiente de cada caso, pero en general la reevaluación se realiza a los 6,12,18 y 24 meses.

Sharma V et al (Sharma et al., 2016)., en la serie de casos realizada reporto en uno de sus casos que después de una semana, el paciente permaneció asintomático y la radiografía de seguimiento con un intervalo de 6 meses mostró una buena cicatrización apical. Para el segundo caso la radiografía periapical a los 12 meses reveló una reducción en el área radiolúcida en la región apical y en el tercer caso donde la única diferencia fue que el conducto se llenó totalmente con MTA, el seguimiento de 1 año mostró formación de una barrera apical calcificada y cicatrización de la radiolucidez periapical, sin recurrencia de los síntomas. Resultados similares a los de Pinto et al., donde a los 6 y 12 meses había ausencia de síntomas y una lesión apical resuelta. Las imágenes de haz cónico indicaron que la longitud de la raíz aumentó 1mm y las paredes se habían engrosado 0.25mm. Las pruebas de sensibilidad fueron positivas y la flujometría láser Doppler mostró flujo sanguíneo positivo al cabo de 1 año.

Bakhtiar H et al (Bakhtiar et al., 2016)., colocaron dentro de los conductos L-PRF que a su vez fue cubierto con Biodentina, obteniendo para el caso uno y dos cierre apical a los 6 meses, en el caso tres a los 12 meses cierre apical en el incisivo izquierdo, el derecho no tuvo cierre apical y para el caso cuatro se logró a los 18 meses. El engrosamiento de la raíz se logró entre los 9 y 18 meses para todos los casos. Las radiografías

revelaron resolución de las lesiones periapicales. Resultados contradictorios en cuanto al tiempo con los de Ahmed et al (Eltawila & El Backly, 2019), que reportaron para el caso uno consolidación del hueso periapical a los 9 meses, con el ápice aun abierto. Para el caso dos las raíces exhibieron cierre apical y arquitectura ósea periapical normal a los 12 meses de seguimiento. Además, reportaron una respuesta inesperada después de 48 meses para el caso dos que mostró una extensa calcificación en todos los conductos radiculares. Resultados similares a los reportados por Cimen C et al (Ulusoy et al., 2019)., donde se formó un tejido calcificado en el tercio medio de la raíz en un caso diagnosticado de periodontitis apical crónica a los tres meses de seguimiento y Hiremath H. et al (Hiremath et al., 2012)., que observaron cierta obliteración del conducto pulpar en el tercio apical de la raíz mesial.

Otro factor para tener en cuenta fue el medicamento o la pasta triantibiótica usada dentro del conducto. Se han propuesto varias combinaciones de antibióticos, pero la más utilizada es una pasta antibiótica triple propuesta por el Dr Hoshino compuesta por ciprofloxacina, metronidazol y minociclina. Bakhtiar H et al (Bakhtiar et al., 2016)., y Jayadevan et al (Jayadevan et al., 2021)., reemplazaron la minociclina con cefaclor para minimizar la pigmentación en los dientes. Pinto et al (Pinto et al., 2017)., por su parte utilizaron hidróxido de calcio. Sin importar el tipo de mezcla antibiótica utilizada, el propósito es obtener un conducto "estéril" antes de la segunda fase donde se estimula el sangrado o se lleva el L-PRF al conducto.

Netea et al (Netea et al., 2004) demostraron que las células madre no sobreviven cuando se ponen en contacto con dentina previamente tratada con pasta triantibiótica a una concentración de 1g/ml. Además, aunque la reducción de la concentración de antibióticos disminuye su potencial citotoxicidad, también reducirá drásticamente su eficacia antimicrobiana. Por lo tanto, se debe usar una concentración balanceada para lograr una desinfección efectiva, pero con baja citotoxicidad. En la segunda cita todos los autores recomiendan la aplicación de EDTA al 17% para la eliminación del medicamento usado debido a que este libera factores de crecimiento de las paredes de la dentina, lo que puede conducir a la proliferación y diferenciación de las células madre (Nosrat et al., 2011).

Las células que residen en la pulpa clínicamente diagnosticada con pulpitis aún podrían tener un potencial de células madre similar a las células pulpares sanas y por lo tanto, podrían ser un recurso para la regeneración pulpar autóloga (Hiremath et al., 2012). La cicatrización final de la pulpa se puede evaluar por su capacidad para formar un puente de dentina y proteger la pulpa expuesta del ataque posterior de las bacterias orales que pueden provocar la degeneración, atrofia y contracción de la pulpa. El L-PRF, al ser autólogo, es más biocompatible y menos severo con la misma, su uso en el recubrimiento pulpar está aumentando ya que está dando resultados favorables (R. Singh et al., 2020).

Singh et al (R. Singh et al., 2020). compararon tres materiales en dientes con pulpitis irreversible. En ese estudio, se incluyeron molares mandibulares en los que se realizó pulpotomía y los dientes fueron restaurados con agentes como Ca (OH)<sub>2</sub> en el Grupo I, MTA en el Grupo II y L-PRF en el Grupo III, encontrando que la puntuación del dolor en todos los grupos registrados después de 24 h, 1 día, 7 días, 1 mes, 3 meses, 6 meses y 12 meses fue mayor en el Grupo I en comparación con el Grupo II y el Grupo III. Sin embargo, se encontraron resultados no significativos entre los grupos. Resultados similares a los de Kumar et al. (Subash et al., 2016) donde se incluyeron 54 dientes molares, los cuales fueron divididos en grupo I restaurados con Ca (OH)<sub>2</sub>, grupo II con MTA y el grupo III con L-PRF como agentes de pulpotomía, lo que reveló una diferencia no significativa en la puntuación del dolor registrada. Del mismo modo, la tasa de éxito clínico y radiográfico tampoco fue significativa entre los grupos ( $P > 0,05$ )

El L-PRF tiene potencial como agente para este procedimiento, su citotoxicidad es insignificante y previamente se ha demostrado que es efectivo para la cicatrización ósea; además como andamio natural el L-PRF es degradable y puede ser reemplazado por tejido recién formado. La aplicación de L-PRF no presenta ningún riesgo de rechazo inmunológico y transmisión de enfermedades infecciosas (Dou et al., 2020).

Con respecto a la cicatrización el L-PRF no la mejoró, resultado que podría parecer extraño ya que se conoce su efecto promotor para dicho fin, una de las razones que podrían explicarlo es que la estimulación particular de algunos tipos de células requiere la presentación de biomoléculas, que en el

caso del L-PRF puede que no proporcione un entorno adecuado para la osteogénesis (Dhiman et al., 2015). Según lo reportado por Zhou R et al (Zhou et al., 2017)., histológicamente se observa la formación de tejido similar al cemento en las paredes del conducto y en el lumen islotes de tejido osteoide.

El L-PRF fue tan efectivo como el ampliamente aceptado MTA cuando estuvieron en contacto directo con las células, e incluso fueron superiores al MTA en la promoción de la proliferación celular. Ciertos estudios también indicaron que L-PRF aumenta la proliferación y diferenciación de HDPC (Huang et al., 2010; Ji et al., 2015), lo cual es consistente con los resultados del estudio de Dou L et al.

Galler et al (Galler et al., 2016)., en su ensayo clínico mostraron como REP es una terapia prometedora para los dientes necróticos inmaduros, con excelentes resultados clínicos y tasa de éxito de más del 90 %. La mayoría de los dientes mostraron desarrollo radicular, cicatrización de las lesiones periapicales y resolución de la sintomatología del paciente. El restante mostró respuestas positivas a las pruebas de vitalidad pulpar, lo que indica que el tejido recién formado estaba vascularizado y por lo tanto podría apoyar la inervación sensorial. Por su parte Dhiman et al (Dhiman et al., 2015)., coinciden en los resultados reportando igualmente altas tasas de éxito de la cirugía perirradicular en defectos apico-coronales, incluso sin utilizar ninguna membrana de barrera, aunque en este estudio se debe tener en cuenta que la mayoría de los defectos registrados fueron de origen endodóntico primario, con mínima o nula afectación periodontal, por lo cual los resultados deben extrapolarse con cautela.

De los dieciocho estudios incluidos solo dos mostraron riesgo de sesgo moderado (Hongbing et al., 2018; Tuba & Emine, 2011) , el resto tuvieron riesgo de sesgo bajo comparado con otros estudios de revisión sistemática (Nagendrababu et al., 2018; Sanz et al., 2021; Teja et al., 2022) nuestro estudio obtuvo mejores resultados en cuanto al riesgo de sesgo lo que indica resultados más confiables.

Dentro de las limitaciones encontradas en este *scoping review* se tiene que desde la introducción del L-PRF en los últimos años, solo se han reportado una cantidad limitada de estudios clínicos sobre su eficacia en el ámbito endodóntico

y de los encontrados la muestra ha sido pequeña. Además, los tiempos de seguimiento y los protocolos de preparación del L-PRF son variables, lo que puede generar diversificación en los resultados. Otra limitante es la falta de estandarización de las técnicas quirúrgicas o las condiciones preoperatorias; además, algunos autores hacen uso de sustitutos óseos, hidroxiapatita o b-fosfato tricálcico en los casos de cirugía perirradicular, que probablemente afecten la fiabilidad de la evaluación radiográfica.

## CONCLUSIONES

1. Las aplicaciones del L-PRF reportadas en la literatura para procedimientos endodónticos son regeneración pulpar, cirugía perirradicular, recubrimiento pulpar directo y pulpotomía.
2. El L-PRF es usado en la endodoncia regenerativa debido a su alta concentración de factores de crecimiento que inducen la migración, proliferación y diferenciación de las células madre.
3. El resultado exitoso de los REP se evalúa como la capacidad de estos para lograr cierre apical, cicatrización de la lesión periapical, aumento en la longitud radicular y/o el engrosamiento de la pared dentinaria.
4. El pronóstico del diente se puede atribuir a muchos factores, como el tipo de patología pulpar, el estado previo al tratamiento de la región periapical y la viabilidad de los tejidos vivos.
5. De los 18 estudios evaluados en esta revisión solo se encontraron dos que tuvieron riesgo de sesgo moderado, por lo que se puede considerar que los resultados son confiables.

## RECOMENDACIONES

1. Se requieren estudios adicionales con muestras de tamaños más grandes que evidencien los usos, resultados y limitaciones del L-PRF en procedimientos endodónticos.
2. Se sugiere una estandarización para el protocolo de preparación del L-PRF.
3. Se requieren más estudios para comparar la cicatrización de los defectos apicomarginales

con y sin compromiso periodontal secundario, representado por una pérdida ósea proximal de moderada a severa.

4. Se sugiere mayor difusión de la información sobre las aplicaciones del L-PRF.
5. Se sugiere a estudiantes, docentes y profesionales de la salud oral aplicar el L-PRF en los diferentes procedimientos regenerativos.

## REFERENCIAS

- Almutairi, W., Yassen, G. H., Aminoshariae, A., Williams, K. A., & Mickel, A. (2019). Regenerative Endodontics: A Systematic Analysis of the Failed Cases. *Journal of Endodontics*, 45(5), 567–577. <https://doi.org/10.1016/j.joen.2019.02.004>
- Angerame, D., Biasi, M. De, Kastrioti, I., Franco, V., Castaldo, A., & Maglione, M. (2015). ScienceDirect Application of platelet-rich fibrin in endodontic surgery: a pilot study. *Giornale Italiano Di Endodonzia*, 29(2), 51–57. <https://doi.org/10.1016/j.gien.2015.08.003>
- Bakhtiar, H., Esmaeili, S., Nekoofer, M. H., & Dummer, P. (2016). Second-generation Platelet Concentrate ( Platelet-rich Fibrin ) as a Scaffold in Regenerative. *Journal of Endodontics*, 1–8. <https://doi.org/10.1016/j.joen.2016.10.016>
- Banchs, F., & Trope, M. (2004). Revascularization of immature permanent teeth with apical periodontitis: New treatment protocol? *Journal of Endodontics*, 30(4), 196–200. <https://doi.org/10.1097/00004770-200404000-00003>
- Bidar, M., Moushekhian, S., Gharechahi, M., Talati, A., Ahrari, F., & Bojarpour, M. (2016). The effect of low level laser therapy on direct pulp capping in dogs. *Journal of Lasers in Medical Sciences*, 7(3), 177–183. <https://doi.org/10.15171/jlms.2016.31>
- Cimen, C., Sen, S., Senay, E., & Bezgin, T. (2021). Platelet-rich fibrin used as a scaffold in pulp regeneration: case series. *Cumhuriyet Dental Journal*, 24(1), 113–120. <https://doi.org/10.7126/cumudj.796047>
- Correa-Aravena, J., Alister, J. P., Olate, S., & Manterola, C. (2019). L-PRF y Ciclo Celular. Revisión Narrativa. *Internacional Journal of Odontostomatology*, 13(4), 497–503. <https://doi.org/10.4067/s0718-381x2019000400497>
- Coury, A. J. (2016). Expediting the transition from replacement medicine to tissue engineering.

- Regenerative Biomaterials*, 3(2), 111–113. <https://doi.org/10.1093/RB/RBW014>
- Dhiman, M., Kumar, S., Duhan, J., & Sangwan, P. (2015). Effect of Platelet-rich Fibrin on Healing of Apicomarginal Defects : A Randomized Controlled Trial. *Journal of Endodontics*, May 2011, 1–7. <https://doi.org/10.1016/j.joen.2015.04.004>
- Dohan, D. M., Choukroun, J., Diss, A., Dohan, S. L., Dohan, A. J. J., Mouhyi, J., & Gogly, B. (2006). Platelet-rich fibrin (PRF): A second-generation platelet concentrate. Part III: Leucocyte activation: A new feature for platelet concentrates? *Oral Surgery, Oral Medicine, Oral Pathology, Oral Radiology and Endodontology*, 101(3). <https://doi.org/10.1016/j.tripleo.2005.07.010>
- Dohan Ehrenfest, D. M., Rasmusson, L., & Albrektsson, T. (2009). Classification of platelet concentrates: from pure platelet-rich plasma (P-PRP) to leucocyte- and platelet-rich fibrin (L-PRF). *Trends in Biotechnology*, 27(3), 158–167. <https://doi.org/10.1016/j.tibtech.2008.11.009>
- Dou, L. E. I., Yan, Q., & Yang, D. (2020). Effect of five dental pulp capping agents on cell proliferation , viability , apoptosis and mineralization of human dental pulp cells. *Exp Ther Med*, 5, 2377–2383. <https://doi.org/10.3892/etm.2020.8444>
- Eltawila, A., & El Backly, R. (2019). Autologous platelet-rich-fibrin-induced revascularization sequelae: two case reports. *World J Stomatol*, 6263(3), 28–38.
- Faggion, C. M. (2012). Guidelines for reporting pre-clinical in vitro studies on dental materials. *Journal of Evidence-Based Dental Practice*, 12(4), 182–189. <https://doi.org/10.1016/j.jebdp.2012.10.001>
- Froesch, E. ., Schmid, C., Schwander, J., & Zapf, J. (1985). *ACTIONS OF INSULIN-LIKE*. 10.
- Gagnier, J. J., Kienle, G., Altman, D. G., Moher, D., Sox, H., & Riley, D. (2013). The CARE guidelines: Consensus-based clinical case reporting guideline development. *Forschende Komplementarmedizin*, 20(5), 385–386. <https://doi.org/10.7453/gahmj.2013.008>
- Galler, K. M., Krastl, G., Simon, S., Van Gorp, G., Meschi, N., Vahedi, B., & Lambrechts, P. (2016). European Society of Endodontology position statement: Revitalization procedures. *International Endodontic Journal*, 49(8), 717–723. <https://doi.org/10.1111/iej.12629>
- Gawthaman, M., Vinodh, S., Mathian, V. M., Vijayaraghavan, R., & Karunakaran, R. (2013). Apexification with calcium hydroxide and mineral trioxide aggregate : Report of two cases. *J Pharm Bioallied Sci*, 5(July), 131–134. <https://doi.org/10.4103/0975-7406.114305>
- Harlamb, S. C. (2016). Management of incompletely developed teeth requiring root canal treatment. *Australian Dental Journal*, 95–106. <https://doi.org/10.1111/adj.12401>
- Hauser, F., Gaydarov, N., Badoud, I., Vazquez, L., Bernard, J. P., & Ammann, P. (2013). Clinical and histological evaluation of postextraction platelet-rich fibrin socket filling: A prospective randomized controlled study. *Implant Dentistry*, 22(3), 295–303. <https://doi.org/10.1097/ID.0b013e3182906eb3>
- Hiremath, H., Saikalyan, S., Kulkarni, S. S., & Hiremath, V. (2012). Second-generation platelet concentrate (PRF) as a pulpotomy medicament in a permanent molar with pulpitis: A case report. *International Endodontic Journal*, 45(1), 105–112. <https://doi.org/10.1111/j.1365-2591.2011.01973.x>
- Hongbing, L., Chen, Y., Cai, Z., Lei, L., Zhang, M., Zhou, R., & Huang, X. (2018). The efficacy of platelet-rich fibrin as a scaffold in regenerative endodontic treatment: A retrospective controlled cohort study. *BMC Oral Health*, 18(1), 1–8. <https://doi.org/10.1186/s12903-018-0598-z>
- Huang, F. M., Yang, S. F., Zhao, J. H., & Chang, Y. C. (2010). Platelet-rich fibrin increases proliferation and differentiation of human dental pulp cells. *Journal of Endodontics*, 36(10), 1628–1632. <https://doi.org/10.1016/j.joen.2010.07.004>
- Hülsmann, M., Heckendorff, M., & Lennon, Á. (2003). Chelating agents in root canal treatment: Mode of action and indications for their use. *International Endodontic Journal*, 36(12), 810–830. <https://doi.org/10.1111/j.1365-2591.2003.00754.x>
- Jayadevan, V., Gehlot, P., Manjunath, V., & Madhunapantula, S. V. (2021). A comparative evaluation of Advanced Platelet-Rich Fibrin ( A-PRF ) and Platelet-Rich Fibrin ( PRF ) as a Scaffold in Regenerative Endodontic Treatment of Traumatized Immature Non-vital permanent anterior teeth : A Prospective clinical study. *J Clinical Exp Dent*, 13(5). <https://doi.org/10.4317/jced.57902>
- Ji, B., Sheng, L., Chen, G., Guo, S., Xie, L., Yang, B., Guo, W., & Tian, W. (2015). The combination use of platelet-rich fibrin and treated dentin matrix for tooth root regeneration by cell homing. *Tissue Engineering - Part A*, 21(1–2), 26–34. <https://doi.org/10.1089/ten.tea.2014.0043>
- Kratz, G., Lake, M., & Gidlund, M. (1994). Insulin like growth factor-1 and -2 and their role in the re-epithelialisation of wounds; interactions with insulin like growth factor binding protein type 1. *Scandinavian Journal*

- of *Plastic and Reconstructive Surgery and Hand Surgery*, 28(2), 107–112.  
<https://doi.org/10.3109/02844319409071187>
- Mazzone, N., Mici, E., Calvo, A., Runci, M., Crimi, S., Lauritano, F., & Belli, E. (2018). Preliminary results of bone regeneration in oromaxillo-mandibular surgery using synthetic granular graft. *BioMed Research International*, 2018.  
<https://doi.org/10.1155/2018/8503427>
- Mishra, N., Narang, I., & Mittal, N. (2013). Platelet-rich fibrin-mediated revitalization of immature necrotic tooth. *Contemporary Clinical Dentistry*, 4(3), 412–415.  
<https://doi.org/10.4103/0976-237X.118379>
- Monteiro, J., Ni Chaollai, A., & Duggal, M. (2017). The teaching of management of the pulp in primary molars across Europe. *European Archives of Paediatric Dentistry*, 18(3), 203–208. <https://doi.org/10.1007/s40368-017-0288-6>
- Murad, M. H., Sultan, S., Haffar, S., & Bazerbachi, F. (2018). Methodological quality and synthesis of case series and case reports. *Evidence-Based Medicine*, 23(2), 60–63. <https://doi.org/10.1136/bmjebm-2017-110853>
- Murray, P. E. (2018). Platelet-Rich Plasma and Platelet-Rich Fibrin Can Induce Apical Closure More Frequently Than Blood-Clot Revascularization for the Regeneration of Immature Permanent Teeth: A Meta-Analysis of Clinical Efficacy. *Front Bioeng Biotechnol*, 6(October).  
<https://doi.org/10.3389/fbioe.2018.00139>
- Murray, P. E., Garcia-Godoy, F., & Hargreaves, K. M. (2007). Regenerative Endodontics: A Review of Current Status and a Call for Action. *Journal of Endodontics*, 33(4), 377–390.  
<https://doi.org/10.1016/j.joen.2006.09.013>
- Nagendrababu, V., Jayaraman, J., Suresh, A., Kalyanasundaram, S., & Neelakantan, P. (2018). Effectiveness of ultrasonically activated irrigation on root canal disinfection: a systematic review of in vitro studies. *Clinical Oral Investigations*, 22(2), 655–670.  
<https://doi.org/10.1007/s00784-018-2345-x>
- Netea, M. G., Van Der Graaf, C., Van Der Meer, J. W. M., & Kullberg, B. J. (2004). Recognition of fungal pathogens by toll-like receptors. *European Journal of Clinical Microbiology and Infectious Diseases*, 23(9), 672–676.  
<https://doi.org/10.1007/s10096-004-1192-7>
- Nosrat, A., Seifi, A., & Asgary, S. (2011). Regenerative endodontic treatment (revascularization) for necrotic immature permanent molars: A review and report of two cases with a new biomaterial. *Journal of Endodontics*, 37(4), 562–567.  
<https://doi.org/10.1016/j.joen.2011.01.011>
- Pinto, N., Harnish, A., Cabrera, C., Andrade, C., Druttman, T., & Brizuela, C. (2017). An Innovative Regenerative Endodontic Procedure Using Leukocyte and Platelet-rich Fibrin Associated with Apical Surgery: A Case Report. *Journal of Endodontics*, 43(11), 1828–1834.  
<https://doi.org/10.1016/j.joen.2017.07.002>
- Powell, C. A., Bannister, S. R., Mackey, S. A., Maller, S. C., McDonnell, H. T., & Deas, D. E. (2009). Periodontal Wound Healing With and Without Platelet-Rich Plasma: Histologic Observations and Assessment of Flap Tensile Strength. *Journal of Periodontology*, 80(6), 985–992.  
<https://doi.org/10.1902/jop.2009.080626>
- Prasad, J., De, I., & Ataide, N. De. (2018). Comparison between the Outcomes of Two Platelet-Rich Concentrates on Apexogenesis in Young Permanent Incisors Requiring Endodontic Retreatment. *Odontologia Clinica Contemporanea*, 156–159. <https://doi.org/10.4103/ccd.ccd>
- Preeja, C., & Arun, S. (2014). Platelet-rich fibrin: Its role in periodontal regeneration. *Saudi Journal for Dental Research*, 5(2), 117–122. <https://doi.org/10.1016/j.ksujds.2013.09.001>
- Saluja, H., Dehane, V., & Mahindra, U. (2011). Platelet-Rich fibrin: A second generation platelet concentrate and a new friend of oral and maxillofacial surgeons. *Annals of Maxillofacial Surgery*, 1(1), 53.  
<https://doi.org/10.4103/2231-0746.83158>
- Sanz, J. L., Rodríguez-Lozano, F. J., López-Gines, C., Monleon, D., Llana, C., & Forner, L. (2021). Dental stem cell signaling pathway activation in response to hydraulic calcium silicate-based endodontic cements: A systematic review of in vitro studies. *Dental Materials*, 37(4), e256–e268.  
<https://doi.org/10.1016/j.dental.2021.01.025>
- Sharma, V., Sharma, S., Dudeja, P., & Grover, S. (2016). Endodontic management of nonvital permanent teeth having immature roots with one step apexification, using mineral trioxide aggregate apical plug and autogenous platelet-rich fibrin membrane as an internal matrix: Case series. *Contemporary Clinical Dentistry*, 67–70.  
<https://doi.org/10.4103/0976-237X.177107>
- Shivashankar, V. Y., Johns, D. A., Maroli, R. K., Sekar, M., Chandrasekaran, R., Karthikeyan, S., & Renganathan, S. K. (2017). Comparison of the effect of PRP, PRF and induced bleeding in the revascularization of teeth with necrotic pulp and open apex: A triple blind randomized clinical trial. *Journal of Clinical and Diagnostic Research*, 11(6), ZC34–ZC39.  
<https://doi.org/10.7860/JCDR/2017/22352.10056>
- Shokouhinejad, N., Khoshkhounejad, M., Alikhasi, M., Bagheri, P., & Camilleri, J. (2018).

- Prevention of coronal discoloration induced by regenerative endodontic treatment in an ex vivo model. *Clinical Oral Investigations*, 22(4), 1725–1731.  
<https://doi.org/10.1007/s00784-017-2266-0>
- Singh, R., Singh, R., Kavita, K., Kommula, A., Kulkarni, G., & Shridhar, H. (2020). To Compare Mineral Trioxide Aggregate, Platelet-rich Fibrin, and Calcium Hydroxide in Teeth with Irreversible Pulpitis: A Clinical Study. 2020–2023.  
<https://doi.org/10.4103/jpbs.JPBS>
- Singh, S., Singh, A., Singh, S., & Singh, R. (2013). Application of PRF in surgical management of periapical lesions. *National Journal of Maxillofacial Surgery*, 4(1), 94.  
<https://doi.org/10.4103/0975-5950.117825>
- Subash, D., Shoba, K., Aman, S., & Bharkavi, S. K. I. (2016). Revitalization of an immature permanent mandibular molar with a necrotic pulp using platelet-rich fibrin: A case report. *Journal of Clinical and Diagnostic Research*, 10(11), ZD21–ZD23.  
<https://doi.org/10.7860/JCDR/2016/21793.8902>
- Teja, K. V., Ramesh, S., Battineni, G., Vasundhara, K. A., Jose, J., & Janani, K. (2022). The effect of various in-vitro and ex-vivo parameters on irrigant flow and apical pressure using manual syringe needle irrigation: Systematic review. *Saudi Dental Journal*, 34(2), 87–99.  
<https://doi.org/10.1016/j.sdentj.2021.12.001>
- Tuba, U., & Emine, S. (2011). White mineral trioxide aggregate pulpotomies: Two case reports with long-term follow-up. *Contemporary Clinical Dentistry*, 2(4), 381.  
<https://doi.org/10.4103/0976-237x.91809>
- Ulusoy, A., Turedi, I., Cimen, M., & Cebrel, Z. (2019). Evaluation of Blood Clot , Platelet-rich Plasma , Platelet-rich Fibrin , and Platelet Pellet as Scaffolds in Regenerative Endodontic Treatment : *Journal of Endodontics*, 1–7.  
<https://doi.org/10.1016/j.joen.2019.02.002>
- Upputuri, P. K., Sivasubramanian, K., Mark, C. S. K., & Pramanik, M. (2015). Recent developments in vascular imaging techniques in tissue engineering and regenerative medicine. *BioMed Research International*, 2015.  
<https://doi.org/10.1155/2015/783983>
- Zhao, J., Tsai, C., & Chang, Y. (2012). Management of radicular cysts using platelet-rich fibrin and bioactive glass : A report of two cases. *Journal of the Formosan Medical Association*, 1–7.  
<https://doi.org/10.1016/j.jfma.2011.09.027>
- Zhou, R., Wang, Y., Chen, Y., & Chen, S. (2017). Evaluation of Combined Application of Platelet-rich Fibrin with Blood Clot in Regenerative Endodontics. *Journal of*
- Endodontics*, 1–7.  
<https://doi.org/10.1016/j.joen.2017.07.021>