

VD

**Fecha de entrega:** 12-mar-2024 08:19a.m. (UTC-0500)

**Identificador de la entrega:** 2318563137

---

**Total de palabras:** 38177

**Total de caracteres:** 228727



# ACTUALIZACIÓN EN PRÓTESIS OCULARES

WORKING PAPER

FACULTAD DE OPTOMETRÍA | UNIVERSIDAD  
SANTO TOMÁS

Editoras: <sup>1</sup> Valeria Andrea D'Antone

Optómetra. Especialista en Pedagogía. Especialista en Segmento Anterior y Lentes de Contacto. Docente de la Facultad de Optometría USTA . Miembro del grupo de investigación GIESVI

<sup>1</sup> Martha Lucila Marquez

Optómetra . Especialista en Segmento Anterior y L<sup>7</sup>entes de Contacto. Docente de la Facultad de Optometría USTA .

Fray Oscar Eduardo GUAYÁN PERDOMO, O.P.  
Rector Seccional Bucaramanga

Fray Mauricio Galeano Rojas, O.P.  
Vicerrector Académico Seccional Bucaramanga

Fray Rubén Darío LÓPEZ GARCÍA, O.P.  
Vicerrector Administrativo y Financiero Seccional Bucaramanga

Fray Camilo Ernesto Ramírez Hermida, O.P.  
Decano División de Ciencias de la Salud Seccional Bucaramanga

<sup>7</sup> Tatiana Inés Navas Gómez  
Directora Unidad de Desarrollo Curricular y Formación  
Docente Seccional Bucaramanga



# INTRODUCCIÓN

La pérdida de uno de los 30 globos oculares, representa un desafío significativo para la calidad de vida y el bienestar psicosocial de millones de personas en todo el mundo. En este contexto, la tecnología de las prótesis oculares ha emergido como un campo de investigación y desarrollo crucial, ofreciendo soluciones innovadoras para aquellos que han perdido su capacidad visual.

Este working paper, resultado del trabajo del diplomado de prótesis oculares ofrecido en 2023 por la Facultad de Optometría de la Universidad Santo Tomás. Este diplomado responde a las necesidades del contexto social colombiano teniendo en cuenta la inexistente oferta de formación en esta área. Por esta razón el diplomado propone brindar pautas para la valoración integral de la cavidad y la funcionalidad tanto de los párpados como de los anexos oculares, sensibilizar a los profesionales de la salud visual sobre la importancia del abordaje psicológico en la etapa inicial de manejo de un paciente con enoftalmía y de esta manera aumentar las posibilidades de una adaptación exitosa.

Además, explora los avances contemporáneos en prótesis oculares, centrándose en los desarrollos tecnológicos más recientes, los desafíos técnicos y éticos asociados, y las implicaciones socioeconómicas de esta tecnología en constante evolución. A través de una revisión de la literatura académica y la investigación actual, este documento busca proporcionar una visión completa y actualizada de este campo.

Desde el análisis de los materiales biomiméticos hasta la aplicación de técnicas de imagenología avanzada en el diseño personalizado de prótesis, este trabajo se propone explorar las diversas facetas de la tecnología de prótesis oculares, destacando tanto los logros recientes como las áreas de investigación en desarrollo. Además, se examinarán tres casos clínicos relacionados con la implantación y adaptación de prótesis oculares, así como las consideraciones éticas en torno a la autonomía del paciente, la equidad en el acceso y la seguridad del dispositivo.

A través de este análisis académico, se espera contribuir al conocimiento existente en el campo de las prótesis oculares, proporcionando información valiosa para investigadores, profesionales de la salud interesados en mejorar la calidad de vida y la inclusión de las personas con discapacidad visual.

En las siguientes páginas podrá acceder a cinco revisiones sistemáticas de la literatura que le permitirán profundizar en temas como las características de las cavidades anoftálmicas producidas por trauma, así también como aquéllas secundarias a retinoblastomas. Otra de las revisiones explora la calidad de vida en los pacientes con prótesis y los avances tecnológicos en impresiones 3D.

Este documento tiene como objetivo evidenciar los resultados del trabajo realizado por 105 participantes del diplomado, abordando tanto aspectos teóricos como prácticos y abrir las puertas para la discusión y el intercambio de ideas en torno a estas temáticas con los lectores académicos. Para ello, se implementó la metodología de revisión sistemática de la literatura, que permitió explorar los avances tecnológicos en la fabricación y adaptación de prótesis oculares, así como compartir casos clínicos destacados para documentar el abordaje de la problemática de cada paciente a través de reportes de casos.

Es por ello que este documento se diagrama en dos capítulos: el primero, se enfoca en explorar los avances tecnológicos en la fabricación y adaptación de prótesis oculares. Las revisiones sistemáticas se emplearon como método de investigación documental, utilizando recursos como libros, artículos de revistas o páginas web para acceder a información y estudios previos de otros autores. Estas revisiones, fundamentadas teóricamente, pueden clasificarse en dos categorías: narrativas o sistemáticas.

Por otro lado, el segundo capítulo aborda la documentación de casos clínicos destacados, los cuales proporcionan un análisis detallado de descubrimientos, eventos novedosos o inesperados. Estos reportes de casos incluyen información exhaustiva sobre los antecedentes, la evolución clínica, el pronóstico y el tratamiento de cada paciente. Aunque se sitúan en un nivel básico dentro de la jerarquía de la práctica basada en la evidencia, estos informes son fundamentales ya que, al ser compartidos, contribuyen significativamente a mejorar la comprensión del tema y a optimizar la atención dispensada al paciente.

En este sentido este documento refleja el trabajo colaborativo de la primera cohorte del diplomado en aras de fortalecer las opciones de los optómetras en este campo específico para que con sus acciones puedan impactar la calidad de vida de sus pacientes.



## CONSIDERACIONES FINALES

Se presentan cinco revisiones sistemáticas de la literatura y tres reportes de caso. En las primeras se evidencia la estrecha relación entre los traumas y la pérdida del globo ocular, siendo los traumas penetrantes y de globo abierto los más prevalentes.

En las personas que sufren la pérdida de un globo ocular, los síntomas de ansiedad y estrés se reportan con mayor frecuencia. En estos casos las prótesis oculares mejoran la autopercepción de los pacientes anoftálmicos, al igual que la autoestima y la calidad de vida.

Dentro las técnicas de adaptación de prótesis oculares, el diseño en 3D es una mejor alternativa que el método tradicional, ya que permite que el ojo artificial quede de una manera exacta y con menos complicaciones a la hora de adaptar.

Los reportes de caso presentados permiten conocer los procesos de adaptación exitosa en personas con pérdida del globo ocular por trauma.

## Contenido

introducción .....	4
OBJETIVOS del working paper .....	<b>Error! Bookmark not defined.</b>
Caracterización de la cavidad anoftálmica en pacientes con pérdida del globo ocular por trauma ocular abierto y/o penetrante, revisión sistemática de literatura .....	9
121 MEN: .....	9
Abstract .....	9
Introducción .....	11
Materiales y métodos .....	12
Resultados .....	12
Discusión .....	25
Conclusiones .....	27
Referencias .....	27
Adaptación de las prótesis oculares realizadas en impresión 3D. Una revisión sistemática exploratoria de la literatura .....	30
Resumen .....	30
Abst 89 .....	30
Introducción .....	31
Materiales y métodos .....	33
Resultados .....	34
Discusión .....	37
Conclusión .....	38
Referencias .....	21 38
Importancia de la adaptación de prótesis oculares en pacientes enucleados por diagnóstico confirmado de retinoblastoma, Revisión sistemática de literatura .....	41
Resumen: .....	41
Abstract .....	41
Introducción .....	42
Objetivo .....	43
Materiales y métodos .....	43
Consideraciones éticas .....	44
Resultados .....	45
Referencias .....	91
Calidad de vida en paciente con prótesis oculares. Revisión sistemática de literatura .....	52
Resumen: .....	52
Abstract .....	52
Introducción .....	53
Materiales y métodos .....	54
Resultados .....	55
Discusión .....	60
21 Referencias .....	71
Proceso de adaptación de prótesis oculares en pacientes enucleados y/o eviscerados por diagnóstico confirmado cuerpo extraño intraocular. Revisión sistemática de literatura. ....	83 74
Resumen .....	74
Abstract .....	75
Introducción .....	75
Materiales y métodos .....	77
Resultados .....	78
Discusión .....	90
Referencias .....	91

CASCARILLA OCULAR EN PACIENTE ADULTO: REPORTE DE CASO ..... **Error! Bookmark not defined.**  
 Resumen: ..... **Error! Bookmark not defined.**  
 Abstract ..... **Error! Bookmark not defined.**  
 Introducción ..... 97  
 Reporte DE CASO ..... 98  
 Discusión ..... 100  
 Conclusiones ..... 101  
 Referencias ..... 102  
 ADAPTACIÓN DE PRÓTESIS OCULAR EN TRAUMA POR MINA ANTIPERSONA: reporte de caso ..... 104  
 Resumen: ..... 104  
 Abstract ..... 104  
 INTRODUCCIÓN ..... 105  
 REPORTE DE CASO ..... 105  
 DISCUSIÓN ..... 107  
 CONCLUSIONES ..... 108  
 Referencias ..... 108  
 ADAPTACIÓN DE CASCARILLA ESCLERAL EN PACIENTE CON PTISIS BULBI TRAS TRAUMA OCULAR: REPORTE DE CASO ..... 111  
 Resumen: ..... 111  
 Abstract ..... 111  
 Introducción ..... 112  
 reporte del caso ..... 112  
 Discusión ..... 113  
 Conclusiones ..... 115  
 Referencias ..... 116

## Capítulo 1

### REVISIONES SISTEMÁTICA DE LA LITERATURA

En este capítulo, <sup>6</sup> presentan cinco revisiones sistemáticas de la literatura que abordan diversas facetas relacionadas con la adaptación y el uso de prótesis oculares en diferentes contextos clínicos. Estas revisiones ofrecen una visión exhaustiva y actualizada de temas cruciales en el campo de la oftalmología y la rehabilitación visual.

La primera revisión se centra en la caracterización de la cavidad anoftálmica en pacientes que han experimentado pérdida del globo ocular debido a traumatismos oculares abiertos y/o penetrantes. A través de un análisis detallado de la literatura, se exploran las características <sup>30</sup> anatómicas y funcionales de esta cavidad, así como las implicaciones clínicas para la rehabilitación y la calidad de vida de los pacientes.

La segunda revisión examina la adaptación de prótesis oculares realizadas mediante impresión 3D. Este enfoque innovador en la fabricación de prótesis ofrece nuevas posibilidades en términos de personalización y accesibilidad. Se revisa la literatura existente para evaluar la eficacia y la aceptación de estas prótesis, así como los desafíos y oportunidades asociados con su implementación clínica.

La tercera revisión aborda la importancia de la adaptación de prótesis oculares en pacientes enucleados debido a un diagnóstico confirmado de retinoblastoma. Se examinan los aspectos clínicos <sup>51</sup> y psicosociales de esta población específica, así como las estrategias de adaptación y las intervenciones de apoyo que pueden mejorar su calidad de vida <sup>107</sup> y el bienestar emocional.

La cuarta revisión se centra en la calidad de vida de los pacientes con prótesis oculares. Se realiza un análisis exhaustivo de los <sup>127</sup> datos disponibles para comprender cómo la presencia de una prótesis ocular afecta diversos aspectos de la vida cotidiana, incluidas las relaciones sociales, la autoestima y la funcionalidad visual.

Finalmente, la quinta revisión examina el proceso de adaptación de prótesis oculares en pacientes enucleados y/o <sup>76</sup> esclerados debido a un diagnóstico confirmado de cuerpo extraño intraocular. Se analiza la literatura para identificar las mejores prácticas en la adaptación y el manejo de prótesis en esta población, con el objetivo de optimizar los resultados clínicos y la satisfacción del paciente.

En conjunto, estas revisiones ofrecen una panorámica integral de la evidencia disponible en relación con la adaptación y el uso de prótesis oculares en diversas condiciones clínicas, proporcionando información valiosa para profesionales de la salud, investigadores y pacientes. <sup>6</sup>

Colocar una imagen ilustrativa como debajo del texto

# CARACTERIZACIÓN DE LA CAVIDAD ANOFTÁLMICA EN PACIENTES CON PÉRDIDA DEL GLOBO OCULAR POR TRAUMA OCULAR ABIERTO Y/O PENETRANTE, REVISIÓN SISTEMÁTICA DE LITERATURA

NORMA YADIRA RUIZ

[norma.ruiz@ustabuca.edu.co](mailto:norma.ruiz@ustabuca.edu.co)

Universidad Santo Tomás, División Ciencias de la Salud Facultad de Optometría Floridablanca.

## RESUMEN:

### Palabras clave

Prótesis oculares;  
Trauma ocular;  
Trauma ocular penetrante; Trauma ocular abierto

Objetivo: caracterizar la cavidad anoftálmica en pacientes con pérdida del globo ocular por trauma ocular abierto y penetrante.

Metodología: el presente es un trabajo de revisión sistemática de la literatura, las variables que se emplearon fueron bibliométricas y temáticas y se establecieron ecuaciones de búsqueda en base a los términos con el fin de analizar las características clínicas de la cavidad anoftálmica producto de la pérdida del globo ocular por trauma ocular desde la revisión de literatura.

Se incluyeron artículos a partir del año 2009 hasta el año 2022 excluyeron aquellos que no contaron con la calidad de cumplimiento del 60% de la lista de chequeo correspondientes para cada tipo de estudio. Se investigó en cuatro bases de datos: google académico, pubmed, science direct, scielo.

Resultados: se encontraron un total de 31697 investigaciones, una vez filtrados, 37 artículos fueron preseleccionados. Sólo 22 fueron incluidos por cumplir con el control de calidad. Se evidenció la importancia de un fornix con gran profundidad evitando consigo la contractura o cierre de la cavidad orbitaria, de la misma manera, se analizó la presencia del conformador con el objetivo de aumentar el volumen del globo ocular, seguido de la ayuda de un implante bien posicionado dada la buena cicatrización y saturación implementados en el procedimiento de enucleación.

### Key words

Ocular prosthesis;  
open globe eye injury;  
orbital implants.

## ABSTRACT

To characterize the anophthalmic cavity in patients with loss of the ocular globe due to open and penetrating ocular trauma. This work was developed using the systematic review of the literature as the type of study, the variables used were bibliometric and thematic, search equations were established based on 125 terms in order to analyze the clinical characteristics of the anophthalmic cavity as a result of the loss of the eyeball due to ocular trauma from the literature review.

1 Articles from the year 2009 to the year 2022 were included, those articles that did not present the name of the authors, date of publication, bibliographic supports and those that do not present patients with penetrating ocular trauma were excluded, in the same way, those that they did not have the quality of compliance of 60% of the care, prisma, strobe checklist. It was investigated in four databases (google academic, pubmed, science direct, scielo). A total of 31,697 investigations were found, which are passed through different filters, preselecting 37 articles, evaluated and passed through quality control to select 22 articles.

Finally, a search was made for scientific articles on the adaptation of ocular prostheses in terms of variables such as open and penetrating ocular trauma, cavity contracture, presence of fornix, absence or presence of infection, position of the eyelids, exposure of sutures or healing, among others, where the importance of a deep fornix was evidenced, avoiding contracture or closure of the orbital cavity, 97 same way, the presence of the former was analyzed with the aim of increasing the volume of the eyeball, followed with the help of a well positioned implant given the good healing and saturation implemented in the enucleation procedure.

## INTRODUCCIÓN

El trauma ocular (TO) se define como lesiones de origen mecánico, físico o químico causadas por diferentes objetos contusos o penetrantes sobre la superficie ocular, sus anexos e inclusive sus estructuras internas (1), estas lesiones provocan consigo un daño tisular, donde puede generar disminución de agudeza visual en algunos casos permanente, pérdida del globo ocular e impactar psicológicamente a quienes lo sufre y a sus familiares (2).

Existen diversas clasificaciones para determinar la presencia de traumatismos oculares, una de ellas es la Birmingham, Birmingham Eye Trauma Terminology (BETTS) (3), que simplifica la valoración del TO en urgencias teniendo en cuenta la estructura ocular comprometida. La clasificación BETTS divide las lesiones en globo cerrado y globo abierto. La primera diagnóstico hará la laceración lamelar y la contusión, mientras que en el caso de lesiones de globo abierto se clasificarán en ruptura, lesión penetrante, lesión perforante, cuerpo extraño intraocular (CEIO) y mixto (4); para las lesiones a globo cerrado se incluye la contusión, el cuerpo extraño superficial, laceración lamelar mixto y zona topográfica, la última clasificación de BETTS es sin compromiso del globo que incluye el párpado (4).

Los traumas oculares son considerados como causas de ceguera monocular y/o binocular, y de pérdida de campo visual. En los Estados Unidos se estima que la incidencia de trauma ocular en general es de uno en diez mil individuos por año y que el trauma ocular es la causa más importante de ceguera unilateral. Los Estados Unidos, afectando a 40.000 y 60.000 pacientes anualmente durante el año 2012 (5). En el año 2005, la Fundación Oftalmológica de Santander estudió la incidencia de trauma ocular en el nororiente colombiano donde se reportaron 557,93 por 100.000 habitantes (6). De la misma manera, para el año 2021, se investigó acerca de hallazgos epidemiológicos del trauma ocular infantil en un hospital público del nordeste de Colombia en Santander donde se registraron 61 casos de lesiones oculares, de los cuales la mayoría son de globo cerrado, causadas por golpes y se presentan en el sexo masculino (7).

Entre las causas de trauma ocular penetrante se tiene en cuenta la presencia de cuerpos extraños intraoculares los cuales ingresan significativamente al globo ocular, al analizarlos es importante detallar o conocer su forma, composición, lugar y profundidad ya que estos factores pueden inducir alteraciones oculares en diferentes grados como leve, moderado o severo, dichas alteraciones son manejadas netamente por los servicios de oftalmología (8). Se estima que los adolescentes son los que más han sufrido pérdida de visión ocular a causa de un traumatismo. A nivel mundial el número de casos de ceguera debido a un traumatismo es de 1.6 millones de personas en el año 2020 (9).

Cabe resaltar que según la causa de pérdida del globo ocular se realizan diferentes procedimientos quirúrgicos, entre ellos está la realizada por el oftalmólogo en caso de manifestaciones clínicas como dolor de un ojo ciego, que no pueda ser aliviado por otros medios, ojo ciego deforme y antiestético, con extensa cicatriz corneal, traumatismos con heridas penetrantes y pérdidas de humor vítreo, panoftalmia, tumores malignos, entre otros, donde dicho procedimiento puede ser simple o con implante, con respecto a este existen implantes incrustados e integrados (10). También en casos donde el caso de evisceración, exenteración orbital y recubrimiento conjuntival, donde se realiza una enucleación simple para aquellos pacientes con microftalmia, deformación escleral y leucoma corneal (11).

Cuando el trauma ocular ocasiona la pérdida del globo ocular existen unos dispositivos médicos artificiales llamados prótesis oculares elaborados con materiales tales como el polimetilmetacrilato el cual es resistente a los impactos y muy compatible con la superficie orbital, su propósito principal es la restauración estética y anatómica de todos los pacientes con pérdida del globo ocular (12), estas son puestas después de haber realizado una cirugía oftalmológica llamada enucleación y evisceración la cual es la extracción del ojo (13).

Con respecto a la adaptación de la prótesis ocular (PO) se debe seguir una serie de pasos, el primer paso es principalmente se conoce la causa por la cual se realizó la enucleación del globo ocular, siguiente a esto se firma el consentimiento informado donde se detalla todo el proceso quirúrgico durante la adaptación, luego se procede al diligenciamiento de la historia clínica, y posterior a esto se realiza la adaptación con conformadores en blanco y con dibujo de iris similar al ojo sano del paciente, en material de polimetilmetacrilato por un periodo donde se asegura que dicho implante no rote (12).

Para la selección y adaptación de una prótesis ocular (PO) se requiere de una cuidadosa medida y valoración de la cavidad, así como también de la anatomía de la superficie ocular que hará que se asemeje al otro ojo (14). En Colombia, existen diferentes entidades o laboratorios que se encargan de la adaptación integral de prótesis oculares, en ellas se

busca en recuperar la identidad física de los pacientes, en este sentido la visión, la mirada, las lágrimas, la luz, la expresión y todo lo demás que viene ligado al proceso de restaurar, cobra vital importancia en la vida cotidiana de los usuarios (15), tratar de eliminar por completo las barreras y la discriminación que existe tanto social, laboral y físicamente.

Por lo anteriormente mencionado con la presente investigación se pretende caracterizar la cavidad anoftálmica de los pacientes con pérdida del globo ocular por trauma ocular abierto y/o penetrante.

## MATERIALES Y MÉTODOS

En la revisión sistemática exploratoria se incluyeron artículos publicados entre 2009 hasta el 2022, en idioma inglés y español, publicaciones de revistas científicas de las bases de datos de: Google académico, PubMed, Scopus, ScienceDirect, Scielo. Se excluyeron las publicaciones con un porcentaje menor al 60% de confiabilidad según listas de chequeo correspondientes para cada tipo de estudio.

La búsqueda se realizó en las siguientes bases de datos: Google académico, PubMed, Scopus, ScienceDirect, Scielo. En las que se efectuó la búsqueda empleando ecuaciones de búsqueda estructuras con base en los siguientes descriptores identificados en los tesauros DeCs y Mesh, tales como: adaptación, prótesis oculares, trauma ocular penetrante, trauma ocular abierto, clasificación BETTS, enudeación, revisión sistemática, manifestaciones clínicas.

El proceso de selección de las publicaciones inicialmente se identificaron los artículos que por título evidenciaran información referente a las características de la cavidad anoftálmica, posteriormente, se hizo lectura del resumen y seguidamente se hizo lectura del texto completo, que permitió la extracción de variables bibliométricas (año de publicación de la revista, tipo de estudio, idioma, autores, ámbito geográfico) y temáticas (presencia de fondos de saco; saco contractura de la cavidad; posición de los párpados; presencia del conformador; exposición de suturas o cicatrización; ausencia o presencia de infección; posición del implante).

Para minimizar la ocurrencia de sesgo de publicación, se consultó literatura gris y se efectuó búsqueda en cadena.

Dada que la investigación es una revisión sistemática de literatura se aplicó la normatividad sobre derechos de autor y propiedad intelectual en Colombia, la cual permite para utilizar las diferentes publicaciones, bajo la ley número 1915 del 12 de julio del 2018, esta ley de creta que: "salvo prueba en contrario, que la persona bajo cuyo nombre, seudónimo o su equivalente se haya divulgado la obra, será el titular de los derechos de autor" (16).

## RESULTADOS

En esta revisión de literatura fueron seleccionadas las siguientes bases de datos: Google académico, PubMed, ScienceDirect y Scielo, en las cuales se aplicaron diferentes ecuaciones obteniendo una síntesis de resultados de 31697 artículos, los cuales pasaron por el filtro en cuanto al periodo de publicación entre 2009 al 2022 dando como resultado 24419, cabe resaltar que, aunque parece una gran cifra de artículos dentro de ellos se incluyeron diferentes partes del cuerpo por lo cual fueron descartados, de la misma manera, 100 de esos artículos se encontraban duplicados, preseleccionándose 37 fuentes de información de los cuales cumplieron con los criterios de inclusión y con la lista de chequeo CARE, PRISMA, STROBE, para finalmente seleccionar 22 publicaciones que hicieron parte de éste trabajo.

El resumen del contenido puede verse en la tabla 1

### Resultados reportados en los artículos en cuanto a contractura, fondos de saco, párpados y suturas

Dentro de la síntesis de resultados se encontró una cavidad atrésica, donde se encontraban alteraciones como la aparición de enoftalmos, blefaroptosis y laxitud palpebral donde era importante la presencia de una prótesis expansora para evitar la contractura; dicha estructura y aumentar el tamaño de la cavidad (19) (20). Se obtuvo según el chequeo que el tipo de trauma más frecuente fue por arma de fuego que derivó en la realización de enucleación y/o evisceración (21) (22).

La presencia de fondos de saco fue considerada en diferentes publicaciones, su ausencia constituye cavidades atípicas, por ello, es importante su conservación en pacientes con pérdida del globo ocular por trauma ocular (23). Para la

posición de los párpados no se obtuvo información concreta (23) (24), pero, se evidenció el contorno de los párpados normal con la prótesis, de la misma manera, apertura de los párpados que sea similar en ambos ojos, al igual que el pliegue palpebral. Finalmente, con respecto a la exposición de las suturas, estas ayudan para promover la cicatrización del globo ocular enucleado, dicha cicatrización se debería hacer a nivel de la conjuntiva (25). La caracterización de las estructuras puede revisarse en el la tabla 2.

Las cavidades atrésica, aparecen donde se encontraban alteraciones como la aparición de enoftalmos, blefaroptosis y laxitud palpebral, aquí es importante la presencia de una prótesis expansora para evitar la contractura de dicha estructura y aumentar el tamaño de la cavidad (19) (20).

En esta revisión, el tipo de trauma ocular más frecuente fue por arma de fuego donde posteriormente se tuvo que realizar enucleación y/o evisceración (21) (22).

Los estudios revisados evidenciaron la ausencia de infección, en la mayoría de los casos, pero aquellos que presentaban, estaba causada por prótesis oculares mal pulidas(29) (30), por falta de higiene y por alteraciones de base en la cavidad anoftálmica. Dentro de los microorganismos se encontraban de origen de bacteriano tales como Enterococcus, Staphylococcus aureus y por Pseudomona aeruginosa (31) (32) (33).

Para la posición del implante se encontró información en cuanto a la importancia de adaptarlo con el fin de que la prótesis no quede vacía. Estos implantes deben ser pulidos para que favorezcan el volumen del globo ocular. La mayoría de los implantes está hecho por un material conocido como polimetilmetacrilato, dentro de la ubicación de un implante se asegura en la tenon posterior, directamente dentro de la grasa intraorbitaria en el cono muscular y posteriormente se describió el uso de esclera para recubrir los implantes y disminuir la tasa de extrusiones (34) (35).

Finalmente, para la presencia de conformador se evidencio poca información disponible y en los casos en que se hace mención se indica que el conformador está presente en pacientes que fue sometidos a cirugía por enucleación, teniendo como objetivo favorecer la compatibilidad de la prótesis(36) (37), evitar la adherencia entre las conjuntivas tarsal y bulbar, e impedir la contracción de la cavidad para mantener el espacio orbitario (38). Ver tabla 2

**Tabla 1.** Caracterización de la población de estudio, la cavidad anoftálmica y los párpados

Autor País (idioma)	Objetivo	Población	Tipo de trauma ocular	Presencia de fondos de saco	Posición de los parpados	Contractura Cavidad anoftálmica
Jagriti Jain, S T India (inglés)	Evaluar la eficacia del trasplante de membrana amniótica (AMT) para la reconstrucción del fórnix con el objetivo de una mejor retención de la prótesis ocular.	18 ojos ciegos de 18 pacientes de 3 a 60 años.	Trauma no especificado	Un fórnix profundo normal crea un depósito de lágrimas y proporciona una gama completa de motilidad. Un fórnix adecuadamente profundo es muy importante para retener la prótesis en un ojo ciego o en una cavidad	No reporta	Uso de membrana amniótica como injerto de sustrato para permitir que el epitelio conjuntival migre y se multiplique sobre su superficie.
Ramírez García, L Gómez Cabrera, C Cuba (español)	<sup>14</sup> Determinar el comportamiento de las cavidades anoftálmicas atípicas en nuestro centro en cuanto a edad, sexo, causas de pérdida del globo ocular, técnica quirúrgica y sus principales alteraciones.	239 participantes	Trauma no especificado, pérdida del globo ocular	<sup>14</sup> noftálmica La mayoría de las cavidades atípicas resultaron ser por pérdida de fondo de saco inferior y malposiciones palpebrales.	No reporta	<sup>19</sup> Las causas que originan una retracción de la órbita anoftálmica son múltiples y asociado a casos en que la prótesis ocular no tiene la forma adecuada a la cavidad. presentó patología conjuntival,
<sup>73</sup> M. Borrelli, G. Geerling, K. Spaniol & J. Witt No reporta (inglés)	Evaluar los mecanismos patológicos traumáticos, tumorales o inmunológicos pueden inducir pérdida de hueso, volumen de tejido blando orbitario y contracción conjuntival	NR	Trauma ocular	No reporta	No reporta	No reporta

Autor País (idioma)	Objetivo	Población	Tipo de trauma ocular	Presencia de fondos de saco	Posición de los parpados	Contractura Cavernosa Cavidad anoftálmica
	o exposición del implante					
Rubio Carrillo R, México (español)	18 Describir la hiperplasia en la cavidad anoftálmica provocada por prótesis ocular prefabricada mal ajustada.	NR	Trauma penetrante	Fondos de saco profundos, las hiperplasias pueden generarse allí	Cuando la cavidad es grande dificulta la apertura palpebral	27 La cavidad anoftálmica congénita, adquirida o un tejido circundante a un ojo eviscerado, la hiperplasia tisular es de lo más común
Delgado, J Colombia (español)	Caracterizar a pacientes con anoftalmos atendidos en el Hospital Militar Central durante los años 2009 y 2020.	180 pacientes	Trauma ocular abierto por arma de fragmentación	No reporta	Tanto en la evisceración como en la enucleación, se dejan intactos los párpados y otros tejidos orbitarios, se incluyen intervenciones de corrección de ptosis de párpado superior	29 El síndrome de cavidad anoftálmica, se puede desarrollar posterior a la remoción del globo ocular, sea por evisceración o enucleación y se caracteriza por depresión del sulco superior
Vilar Salas S Cuba Español	12 Describir el protocolo para la atención del paciente con trauma en el servicio de urgencias con diagnóstico de pérdida del globo ocular por cualquier etiología	NR	Trauma ocular abierto	12 Conformar la cavidad ocular y profundizar los fondos de saco ó fornix.	Prevenir el colapso y la deformación de los párpados. Los párpados del ojo afectado al retirar el vendaje estarán muy inflamados y sin mucha movilidad	La toma de impresión de la cavidad ocular ayudará para que se conforme una cavidad anoftálmica lo más típica posible que estará en dependencia de la pérdida del tejido periocular
Camargo González J Colombia (español)	9 Describir el comportamiento de los implantes secundarios de órbita asociados a injerto dermograso y los implantes	8 pacientes con cavidades anoftálmicas grado 3 y 4	Trauma ocular abierto	un fondo de saco acortado	Párpados con una apariencia normal y un tono adecuado	9 La cavidad anoftálmica es una condición que resulta de la necesidad de remover un ojo o su contenido de la órbita para mejorar el confort del paciente

Autor País (idioma)	Objetivo	Población	Tipo de trauma ocular	Presencia de fondos de saco	Posición de los parpados	Contractura Cavernosa Cavidad anoftálmica
	<p>9 secundarios de grasa en las cavidades anoftálmicas, según su volumen, movilidad y apariencia estética, en la reconstrucción de cavidades anoftálmicas con pérdida severa de volumen a un año, en este reporte se entregan resultados parciales a 3</p>				para soportar la prótesis	
Zambrano Sánchez A Ecuador (inglés)	<p>59 Describir la elaboración y adaptación de la prótesis ocular en la cavidad anoftálmica de un paciente que tuvo</p>	Un caso	Accidente con cuerpo extraño al conducir sin protección visual en su moto	No reporta	No reporta	28 importante en cualquiera adaptación conocer la etiología, las medidas de la cavidad orbitaria, tipo de cirugía
MARTÍNEZ FERNÁNDEZ E España (español)	<p>8 Conocer las características demográficas, clínicas, cuidado de la prótesis ocular y aspectos emocionales de los pacientes con cavidad anoftálmica, además del manejo que realizan los oftalmólogos-oculoplásticos y ocularistas de toda España.</p>	41 pacientes	Anoftalmia traumática siendo los accidentes oculares	<p>8 La profundidad media del fórnix superior en los pacientes se encontraba dentro de considerados valores normales para cavidades.</p>	Contorno de los parpados normal	<p>8 Sobre la cavidad anoftálmica se adapt. 8 na prótesis ocular cosmética, En cuanto a los hallazgos en la exploración de la cavidad 8 oftálmica, lo más frecuentemente fue la secreción y el acortamiento de fondos de saco.</p>

Autor País (idioma)	Objetivo	Población	Tipo de trauma ocular	Presencia de fondos de saco	Posición de los párpados	Contractura Cavernosa Cavidad anoftálmica
Martínez- Córdoba C Colombia (español)	Describir el tratamiento de infecciones micóticas de la cavidad anoftálmica	Un caso	Trauma penetrante por arma de fuego	Fondos de saco profundos, donde puede existir secreciones	Reconstrucción del párpado inferior mediante cierre primario	Pueden existir cavidades anoftálmicas izquierda con evidencia extrusión del implante de órbita
Herrera Soto M Cuba (español)	13 Describir los resultados cosméticos obtenidos en pacientes con cavidades anoftálmicas retraídas totales o parciales, donde se empleó la técnica de injerto dermo-graso de la región retro- auricular. 5	45 pacientes	Traumatismos por accidente laboral por ausencia de elementos de protección	Alteraciones en la cavidad con pérdida de los fondos de saco que impiden la rápida adaptación de prótesis ocular	19 se precisó examen de los párpados y bordes libres	13 Realiza la técnica de colocación de injertos en la cavidad, existen cavidades anoftálmicas retraídas por factores como infecciones e inflamaciones y la mala adaptación
Carrazana Pérez Y Cuba (español)	5 Describir el comportamiento de las cavidades anoftálmicas atípicas.	61 cavidades anoftálmicas	Trauma por accidentes de tránsito, laborales, domésticos, químicos, por armas y agresiones	Se observa la retracción del fórnix inferior y superior	5 Estructuras afectadas son los párpados, pues al no existir una correcta superficie sobre la cual poder deslizarse	Al existir cavidades anoftálmicas atípicas se puede desencadenar alteraciones severas de la cavidad anoftálmica
Narikawa S Brasil Inglés	Evaluar el perfil de los portadores de cavidad anoftálmica y la evolución de los pacientes con los tratamientos empleados.	NR	Trauma ocular por actividad laboral no especificada	No reporta	No reporta	cavidad anoftálmica se observó con mayor frecuencia en paciente varones
Rangel Goulart D Brasil Inglés	Identificar los aspectos psicosociales relacionados con la cavidad anoftálmica	31 Encuestas	Trauma ocular no especificado	No reporta	No reporta	La pérdida de un globo ocular tiene un impacto psicológico en pacientes con cavidad anoftálmica

Autor País (idioma)	Objetivo	Población	Tipo de trauma ocular	Presencia de fondos de saco	Posición de los parpados	Contractura Cuidado anoftálmica
	unilateral y evaluar la adaptación del paciente a la prótesis.					
Vinent Céspedes A Cuba Inglés	<sup>4</sup> Describir la evolución de los pacientes con prótesis ocular según signos de infección en las cavidades oculares rehabilitadas, factores de riesgos asociados, así como modificaciones en la forma de la cavidad y/o en la prótesis ocular.	74 pacientes	Trauma ocular abierto	Fondo de sacos profundos	Parpados normales	Conservar los tejidos de la cavidad anoftálmica, presentaron contracción del fondo de la cavidad
González - Candial M España Español	<sup>16</sup> Determinar la efectividad del injerto dermo-graso en el tratamiento de la exposición del implante orbitario en la cavidad anoftálmica.	15 pacientes	<sup>40</sup> Intento auto eliminarse con un arma de fuego, estallido orbital	Los fondos de saco o fórnix conjuntivales deben estar restaurados	<sup>16</sup> El párpado inferior se verá afectado en menor grado por el peso de la prótesis con lo que no se volverá laxo, al mantenerse el volumen orbitario	<sup>16</sup> El injerto dermo-graso es que por su porción grasa ayuda a restaurar algo de volumen en la cavidad anoftálmica.
Soler R Uruguay Español	Describir el defecto de cráneo y de órbita de <sup>40</sup> etiología traumática, como consecuencia de un intento de auto-eliminación, en un paciente de sexo masculino de 28 años con prótesis ocular	Un caso	Lesión traumática abierta	No reporta	No reporta	<sup>40</sup> Insuflación de la cavidad anoftálmica, el comportamiento de los tejidos internos de la cavidad anoftálmica

Autor País (idioma)	Objetivo	Población	Tipo de trauma ocular	Presencia de fondos de saco	Posición de los párpados	Contractura Cavernosa Cavidad anoftálmica
Cahuana J L Perú Español	Describe la rehabilitación protésica de la cavidad anoftálmica individualizada posterior a una evisceración en una lesión ocular unilateral traumática de hace aproximadamente 56 años	Un caso	Casos por trauma, quemadura por ácido, accidente de tránsito, trauma herida cortopunzante	15 se observó una adecuada profundidad de la cavidad y del fórnix superior e inferior	Aumento de la elasticidad de los párpados	Evaluar la 15 dad de que se presenten alteraciones como adherencias, bridas, ptosis palpebral, de los surcos, cambios lo que puede comprometer la futura rehabilitación
Echeverry Caicedo L Colombia Español	17 Evaluar el método del Expansor Orbitario como una alternativa médica no quirúrgica para la rehabilitación de pacientes adultos con cavidad anoftálmica colapsadas candidatas a cirugía	5 pacientes	Trauma Abierto mayor frecuente en jóvenes que no siguen indicaciones	Contracción de los fondos de saco, la idea era observar fondos de saco profundos	2 Se extrae el globo ocular con el contenido orbitario con o sin comprometer los párpados	Expandir la 17 cavidad anoftálmica y así lograr retener una prótesis ocular definitiva.
López Ángeles R México Español	11 Identificar patógenos en la cavidad anoftálmica de portadores de prótesis ocular y relacionarlo con características de uso e higiene.	40 pacientes	Trauma laboral, por accidentes de tránsito, laborales, domésticos	Si presencia de fondos de saco donde pueden existir microorganismos	No reporta	11 En relación con la cavidad anoftálmica realizar el aseo igualmente con agua y jabón

Autor País (idioma)	Objetivo	Población	Tipo de trauma ocular	Presencia de fondos de saco	Posición de los párpados	Contractura Cavernosa anofrónica
Carranza Pérez y Cuba Español	Describir el comportamiento de las cavernas anofrónicas atípicas.	NR	Traumatismo químico	Se observa la retracción del fórnix inferior y superior	Mal posicionamiento	<b>5</b> El manejo de la caverna orbitaria anofrónica luego de la evisceración y enucleación, debe estar dirigido hacia el reemplazo del volumen orbitario, y lograr una buena motilidad
Dos Santos D NR Español	Rehabilitación ocular de un niño, utilizando inicialmente un expansor de acrílico de caverna anofrónica	Un caso	Accidente domiciliario	El fórnix se expande a través de la presión dirigida hacia atrás y radialmente	Expansor favoreciendo una mayor apertura vertical y horizontal de los párpados	Las prótesis expansoras aumentaron la caverna anofrónica cavidad atrásica requiriendo un aumento gradual con un expansor acrílico

**Tabla 2.** Descripción del implante, el conformador y la presencia de infección

Autor (Año de publicación)	Posición del implante	Presencia del conformador	Infección	Exposición de suturas o cicatrización
Jagriti Jain, S T (2016)	No reporta	Los conformadores se dejaron colocados durante 6-8 semanas. Se utilizaron conformadores en todos los pacientes para prevenir la cicatrización y la fibrosis	No reporta	Las suturas se pasaron desde el peristio solo en casos con cicatrices severas. Se midió la profundidad requerida del fórnix y se ancló el borde fornicial de la AM con suturas que atravesaban todo el espesor del párpado usando suturas de seda 4-0

26 Autor (Año de publicación)	Posición del implante	Presencia del conformador	Infección	Exposición de suturas o cicatrización
Ramírez García, L Gómez Cabrera, C (2010)	El uso de implantes intraorbitarios ha tenido una gran tolerancia, en un intento de tratar de reconstruir y mantener la estructura anatómica y cosmética.	No reporta	19 19 infecciones en la cavidad fueron por el uso de prótesis mal pulidas, constituye un medio de cultivo para gérmenes habituales o los oportunistas.	En nuestro estudio el entropión constituyó el 28 % de la muestra y 19 los fueron secundarios
73 M. Borrelli, G. Geerling, K. Spaniol & J. Witt (2019)	El alvéolo anoftálmico resultante generalmente recibe un implante de reemplazo de volumen y posteriormente se le coloca una cubierta protésica	No reporta	No reporta	No reporta
Rubio Carrillo R, (2009)	No reporta	Opte inicialmente por un conformador	No reporta	Las cicatrices pueden modificar la cavidad
Delgado, J (2021)	29 Se procede a la colocación del implante ocular después del procedimiento, Posterior a la extracción del globo ocular	No reporta	29 Las causas infecciosas pueden deberse a procedimientos quirúrgicos invasivos	No reporta
Vilar Salas S (2012)	No reporta	El tratamiento de rehabilitación con la colocación dentro de la cavidad anoftálmica del conformador.	No reporta	12 Preservar los tejidos que la componen guiando su cicatrización favorable a la futura rehabilitación

Autor (Año de publicación)	Posición del implante	Presencia del conformador	Infección	Exposición de suturas o cicatrización
Camargo González J (2009)	La cavidad anoftálmica debe tener un implante orbitario de suficiente volumen centrado en la órbita	Se coloca un conformador conjuntival durante el primer mes post operatorio	Se presentan infecciones de la cavidad anoftálmica.	se colocó el injerto dermograso suturándolo a la conjuntiva de los fondos de saco, reformando tanto los fondos de saco, como dándole volumen a la cavidad orbitaria
Zambrano Sánchez A (2017)	No reporta	El globo ocular fue removido por evisceración y no se empleó conformador postquirúrgico.	Flora microbiana de la cavidad ocular y del ambiente se fija a la superficie se puede ver expuesta por los materiales de fabricación	No reporta
Martínez Fernández E (2021)	Asociado a la técnica de enucleación o evisceración, se suele colocar un implante orbitario, mantener volumen	No reporta	Los implantes generan infección, al igual, relacionados con infecciones, secreción, problemas en el párpado o la órbita.	No reporta
Martínez-Córdoba C (2021)	se requirió un cambio del implante de órbita más injerto dermograso por pérdida de volumen orbitario	No reporta uso de conformador	Las infecciones micóticas de la cavidad anoftálmica son infrecuentes, secreción purulenta por su cavidad anoftálmica izquierda	Observar que las suturas no estén dehiscentes
Herrera Soto M (2013)	Algunos pacientes expulsaron el implante por una incorrecta posición	de la intervención quirúrgica y sin la colocación previa de un conformador en la cavidad.	Se presentó infecciones e inflamaciones por retracción en la cavidad	Después de la intervención quirúrgica procede a la colocación del injerto en la cavidad y sutura.
Carrazana Pérez Y (2014)	Al uso de implantes intraorbitario ha tenido una gran tolerancia, en un	No reporta	No reporta	No reporta

Autor (Año de publicación)	Posición del implante	Presencia del conformador	Infección	Exposición de suturas o cicatrización
	19			
Narikawa S (2011)	1	No reporta	No reporta	No reporta
Rangel Goulart D (2011)	No reporta	No reporta	No reporta	No reporta
Vinent Céspedes A (2021)	No reporta	4 rtador de un conformador, en el que se observó aumento de la cavidad a los 6 meses en correspondencia	Cavidad ocular presentaron secreciones	Suturas limpias
González - Candial M (2013)	16	16 Se coloca pomada oftálmica de cloranfenicol y un conformador en la cavidad	no se observaban signos obvios de infección	16 La zona donante se cierra con suturas profundas y discontinuas
Soler R (2011)	No reporta	uso del conformador por 2 meses	No reporta	A los siete días se retiraron las suturas
Cahuana J L (2020)	No reporta	conformadores oculares para corregir la ptosis del párpado superior	15 ciones como producto de la acumulación de agentes externos que se puede depositar en la cavidad anoftálmica	la cicatrización hacia la futura rehabilitación por medio del conformador
Echeverry Caicedo L (2016)		17 conformadores de polimetilmetacrilato que se van sustituyendo por uno de mayor tamaño a medida que se logra la expansión de los	17 se inspecciona la cavidad anoftálmica para detectar la presencia de complicaciones como infección de los tejidos	se inspecciona la cavidad anoftálmica como 17 iscencia de suturas, los pétalos horizontales su posicionan para cubrir el implante y se suturan entre ellos,

Autor (Año de publicación)	Posición del implante	Presencia del conformador	Infección	Exposición de suturas o cicatrización
		17 tejidos y el aumento del volumen de la cavidad		
López Ángeles R (2017)	No reporta	No reporta	11 Siendo la presencia de infecciones o de secreción mucopurulenta una complicación frecuente en los portadores de prótesis ocular	No reporta
Carrazana Pérez Y (2014)	5 El uso de implantes intraorbitario ha tenido una gran tolerancia	No reporta	No reporta	No reporta
Dos Santos D (2017)	No reporta	los conformadores de tamaño progresivo proporcionan una expansión gradual del alveolo	resistir a la infección en aquellos expansores acrílicos	Una cicatrización dañina al obligar al alveolo a adaptarse a la forma de la plantilla de presión

## DISCUSIÓN

El éxito de una adaptación protésica se da mientras las estructuras oculares sanas generen cierta biocompatibilidad a la prótesis ocular, la contractura de la cavidad acarrea diferentes alteraciones tales como enoftalmos, blefaroptosis y laxitud palpebral tal como se evidencia <sup>140</sup> en los casos de paciente con trauma ocular abierto y/o penetrante según Ramírez García y colaboradores que describe una cavidad anoftálmica con retracción (19), mientras que en la investigación de Dos santos, existe una cavidad atrésica, con alteraciones conjuntivales (39).

Por ello es necesario rehabilitar la cavidad anoftálmica en quienes sufrieron trauma ocular con el fin de implementar una prótesis expansora para aumentar el diámetro de la cavidad orbitaria. Aquí es importante considerar aspectos como el <sup>3</sup> mantenimiento del parpadeo y el tono muscular, evitando de alguna forma, <sup>126</sup> el cierre total o parcial de la cavidad, ya que este hundimiento o retracción es una de las quejas más frecuentes de los usuarios con cavidades anoftálmicas, ya que esto favorece la presencia de supuración crónica (21)(22) (33). Algo interesante, expuesto por Jagriti Jain en 2009, que describió el uso de membrana amniótica como injerto de sustrato para permitir que el epitelio conjuntival migre y se multiplique, lo cual no es algo que comúnmente se hable <sup>3</sup> para la adaptación de las prótesis, de la misma manera permite la mejora de la cavidad y la conjuntiva(17)(18) (19) (20).

En cuanto al fornix o saco conjuntival, es importante considerar aspectos como la profundidad de ellos para de esta manera retener, de forma adecuada, la prótesis ocular, esto disminuye las secreciones, el sangrado y alteraciones, según lo reportado en los artículos, cerca de la mitad de los usuarios investigados mantenían una profundidad adecuada del fornix, donde comprobaron que a mayor edad menor profundidad de la estructura (21) (17) (19) (23). De la misma manera, se debía evaluar la posición de los párpados para que la prótesis no salga o se expulse del globo ocular, casi el 70% de los artículos no contaban con una amplia información sobre la posición de los párpados, pero si hablaban de la importancia de estimular el crecimiento del tejido sobretodo en pacientes pediátricos, también sobre el contorno y apoyo del párpado con el patrón mientras el ojo estaba en posiciones abierta y cerrada, como la simetría de los párpados y el pliegue palpebral(24) (25) (26) (27).

Después, de analizar las estructuras oculares, se procede al análisis de material artificial que promueve igualmente el éxito de la adaptación. La primera de ellas es la cicatrización y la presencia de suturas que se realizan post operatorio a procedimientos de enudeación, las suturas deben ser limpias de infecciones, estas pasan desde el periostio solo en casos con cicatrices severas donde deben ser profundas, la cicatrización se debe hacer hasta la conjuntiva palpebral por ello es importante la profundidad del

fornix(25) (27) (28). Luego de la intervención quirúrgica se introduce la presencia de un conformador, donde los autores afirman que es fundamental para evitar la retracción de la cavidad y mantener la funcionalidad de los párpados. (29) (30) (31) En cuanto al material de fabricación se encuentra el PMMA (polimetilmetacrilato) ya que es bastante compatible con el globo ocular, es allí donde vuelve a jugar la presencia de un fornix profundo para sujetar el conformador y eventualmente la prótesis (33) (32).

Lalao y sus colaboradores, definen el conformador como dispositivos provisionales que se usan después del post-operatorio hace las veces de un expansor, normalmente este dispositivo se usa desde el momento que se termina la cirugía hasta que el paciente tiene su prótesis definitiva (33), después de concluir el uso del conformador, se hace la adaptación del implante ocular donde este debe ser de forma esférica para evitar que la cuenca del ojo quede vacía en un paciente con trauma ocular, según lo reportado en la literatura, la función de estos radica en reponer el volumen del globo ocular y también su movimiento, de igual manera, mejorar el aspecto estético y permitir cierto grado de movilidad (34) (35) (36). En una de las investigaciones elaboradas por Martínez García y sus colaboradores el implante se usa como forma de intento de tratar de reconstruir y mantener la estructura anatómica y cosmética en la cual desde el punto de vista psicoemocional le permite a esta clase de pacientes una mejor adaptación ya que el paciente anoftálmico puede presentar síntomas de inferioridad (37) (38).

Dicho lo anterior y evaluadas todas las características de las estructuras, se debe tener en cuenta un factor importante y es la presencia de infección, donde la mayor parte de las investigaciones reportaron ausencia de indicios de infección dentro de la cavidad orbitaria, conjuntiva palpebral cicatrizada (39) (40) (41), cabe aclarar que algunos procedimientos infecciosos se deben a una mala higiene por parte del usuario, a una inadecuada pulida de la prótesis y por toxicidad de materiales no recomendados, dentro de los microorganismos se encuentra en mayor medida las bacterias, donde en la investigación de López titulada identificar patógenos en la cavidad anoftálmica de portadores de prótesis ocular y relacionarlo con características de uso e higiene publicada en el 2017 se reportó la presencia de Staphylococcus aureus en el 37.5 % seguido de Staphylococcus ssp. En el 25 % y Pseudomonas spp. en el 12.5 % (42) (43) (44).

Para la caracterización de la cavidad anoftálmica en pacientes con traumatismo ocular se evidenció tratar de rehabilitar aquella cavidad con el fin de evitar la contracción y alteración de ella, ya que ante una pérdida del globo ocular tras enucleación se tiende a alterar estructuras oculares como los párpados con mayor frecuencia el inferior, los fondos de saco ya que tienden a volverse un poco más pequeños y menos profundos (43)(44).

## CONCLUSIONES

Una cavidad anoftálmica rehabilitada, bien suturada, previene la aparición de infecciones y por lo tanto minimizará las incomodidades de la adaptación

La colocación de conformador contribuye a mantener el volumen del globo y facilitar la adaptación exitosa de la prótesis.

La conservación de los fondeos de saco, párpados y confuntiva favorece la adaptación exitosa en los casos de pérdida del órgano por trauma ocular

## Referencias

1. Rojas Salamanca L, García Alfonso V, Castaño Pretelt Y. Factores de riesgo y estrategias de prevención en trauma ocular como accidente laboral [Internet]. Repository.urosario.edu.co. 2022 [citado 8 de Agosto 2022]. Disponible en: <https://repository.urosario.edu.co/bitstream/handle/10336/14187/ARTICULO%20Lina%20Rojas%20Viviana%20Garc%C3%ADa%20Patricia%20Casta%C3%B1o%202017%2012%2011.pdf?sequence=1>
2. Curbelo Concepción D, Triana Casado I, Medina Perdomo J. Comportamiento de los traumatismos oculares en pacientes ingresados en el Instituto Cubano de Oftalmología: Una necesidad impostergable [Internet]. Scielo.sld.cu. 2009 [citado 26 noviembre 2022]. Disponible en: [http://scielo.sld.cu/scielo.php?script=sci\\_arttext&pid=S1727-897X2009000300005](http://scielo.sld.cu/scielo.php?script=sci_arttext&pid=S1727-897X2009000300005) ISSN 1727-897X
3. Kuhn F, Morris R, Witherspoon CD, Mester V. The Birmingham Eye Trauma Terminology system (BETT). J Fr Ophthalmol [Internet]. 2004 [citado el 4 de diciembre de 2022];27(2):206–10. Disponible en: <https://pubmed.ncbi.nlm.nih.gov/15029055/> doi: 10.1016/s0181-5512(04)96122-0.
4. Lobos C, Curutchet L, Rodríguez M, Cabrera F, Bernal L, Melian R. Traumatismo ocular a globo abierto. Cómo enfrentarnos a este desafío [Internet]. Sociedadcanariadeoftalmologia.com. 2022 [citado el 2 Agosto 2022]. Disponible en: [https://sociedadcanariadeoftalmologia.com/wp-content/revista/revista-25/25sco03.htm#:~:text=El%20sistema%20de%20terminolog%C3%ADa%20del,y%20mixto%20\(cua dro%201\).](https://sociedadcanariadeoftalmologia.com/wp-content/revista/revista-25/25sco03.htm#:~:text=El%20sistema%20de%20terminolog%C3%ADa%20del,y%20mixto%20(cua dro%201).)
5. Mokey M, Yang T, Alvarez M. Extracción de cuerpo extraño penetrante corneal e intracamerular [Internet]. Scielo. 2020 [citado 2 de Octubre 2022]. Disponible en: [http://scielo.sld.cu/scielo.php?script=sci\\_arttext&pid=S0864-21762020000100015](http://scielo.sld.cu/scielo.php?script=sci_arttext&pid=S0864-21762020000100015) ISSN 1561-3070
6. Galvis, A. Galvis, V. Bareño, J. Rey, j. Epidemiología del trauma ocular en el nororiente colombiano revista\_SCO\_v38-2.pdf [Internet]. [citado 2 de Septiembre de 2022]. Disponible en: [http://www.oftamel.com/cientifico-descargas/2005/revista\\_SCO\\_v38-2.pdf](http://www.oftamel.com/cientifico-descargas/2005/revista_SCO_v38-2.pdf)
7. D'Antone V, Flórez DCP, García CJL, Manrique FDMC, Barbosa NL. Epidemiological findings of childhood ocular trauma in a public hospital in Colombia. BMC Ophthalmol [Internet]. 2021 [citado el 4 de diciembre de 2022];21(1):248. Disponible en: <https://pubmed.ncbi.nlm.nih.gov/34088276/> doi: 10.1186/s12886-021-02014-1
8. Viquez M. Manejo a nivel primario de cuerpo extraño en ojo [Internet]. Scielo.sa.cr. 2012 [citado el 2 Septiembre 2022]. Disponible en: <https://www.scielo.sa.cr/pdf/rcsp/v21n2/art12v21n2.pdf>
9. Castro A, Mejía J, Gutierrez L. Registro de Trauma Ocular Colombiano (ReTOC). Primer reporte [Internet]. Colombia: Sociedad Colombiana de Oftalmología; 2019 [citado 27 Noviembre 2022]. Disponible en: <http://scopublicaciones.socoftal.com>
10. Soimout Ouchen F. Tema 14: Neoplasias. Definiciones, nomenclatura, Características [Internet]. Eusalud.uninet.edu. 2008 [citado el 20 Octubre del 2022]. Disponible en: [http://eusalud.uninet.edu/apuntes/tema\\_14.pdf](http://eusalud.uninet.edu/apuntes/tema_14.pdf)

11. Ballesteros J. Prótesis ocular [Internet]. Grupofranja2.com. 2021 [citado 20 Junio 2021]. Disponible en: <https://grupofranja2.com/index.php/optometria/item/381-protesis-ocular>
12. Gómez P M. PRÓTESIS OCULARES: "UNA MIRADA A LAS PRÓTESIS OCULARES". Investig. andina [Internet]. 2010 Apr [cited 2023 July 25] ; 12( 20 ): 66-83. Available from: [http://www.scielo.org.co/scielo.php?script=sci\\_arttext&pid=S0124-81462010000100007&Ing=en](http://www.scielo.org.co/scielo.php?script=sci_arttext&pid=S0124-81462010000100007&Ing=en).
13. Oftalvist C. Prótesis ocular [Internet]. Oftalvist.es. [citado 27 Noviembre 2022]. Disponible en: <https://www.oftalvist.es/es/especialidades/protesis-ocular>
14. Prótesis oculares: "una mirada a las prótesis oculares". (s. f.). Scielo Colombia- scientific electronic library online. [citado el 20 Octubre del 2022]. Disponible en: [http://www.scielo.org.co/scielo.php?script=sci\\_arttext&pid=s0124-81462010000100007](http://www.scielo.org.co/scielo.php?script=sci_arttext&pid=s0124-81462010000100007)
15. Barraquer [Página de internet]. Barcelona: Centro de Oftalmología Barraquer, [Actualizado el 23 de noviembre del 2016; citado el 10 de Noviembre del 2022]. Disponible en: <https://www.barraquer.com/noticias/melanoma-de-coroides-diagnostico-y-tratamiento-barraquer>
16. Cepeda Sarabia E, Eljach Pacheco G, Barrera Rueda L, Mantilla Serrano J, Rivera Flórez G, Gil Botero E, Et al. Ley No.1915 12 JUL 2018 por la cual se modifica la ley 23 DE 1982 y se establecen otras disposiciones en materia de derecho de autor y derechos conexos (Colombia) [Página de internet]; 2018 [Citado el 04 de diciembre del 2022]. Disponible en: <http://es.presidencia.gov.co/normativa/normativa/LEY%201915%20DEL%2012%20DE%20JULIO%20DE%202018.pdf>
17. DE%20JULIO%20DE%202018.pdf
18. Acosta IP. Técnicas de fabricación de prótesis oculares empleadas por los ocularistas en Ecuador. prosciences [Internet]. 30 de septiembre de 2022 [citado 25 de julio de 2023];6(45):200-6. Disponible en: <https://journalprosciences.com/index.php/ps/article/view/608>
19. Jagriti Jain S. Reconstrucción de fórnix con trasplante de membrana amniótica: un remedio cosmético para pacientes ciegos. Nih.gov. [citado el 29 de enero de 2023]. Disponible en: <https://www.ncbi.nlm.nih.gov/pmc/articles/PMC4926568/> Doi: 10.4103/2008-322X.183916
20. Ramírez García L; Clara Gómez Cabrera; Maritza Díaz Azze. Cavidades anoftálmicas atípicas Sld.cu. [citado el 29 de enero de 2023]. Disponible en: [http://scielo.sld.cu/scielo.php?script=sci\\_arttext&pid=S0864-](http://scielo.sld.cu/scielo.php?script=sci_arttext&pid=S0864-)
21. Borrelli M, Geerling G, Spaniol K, Witt J. Eye socket regeneration and reconstruction. Curr Eye Res [Internet]. 2020;45(3):253–64. Disponible en: <https://pubmed.ncbi.nlm.nih.gov/31910675/> DOI: 10.1080/02713683.2020.1712423
22. Carrillo RSR, Díaz RV, Jankielewicz DI. Hiperplasia anoftálmica por prótesis ocular prefabricada mal ajustada. Caso clínico [Internet]. Medigraphic.com. 2008 [citado el 29 de enero de 2023]. Disponible en: <https://www.medigraphic.com/pdfs/revmexoft/rmo-2008/rmo086j.pdf>
23. Escobar Camacho S, Ruiz Robles LA. Caracterización de pacientes con cavidad anoftálmica atendidos en el Hospital Militar Central en Bogotá, Colombia en un periodo de 10 años. Cirugía Plástica Ocular; 2021. Disponible en: <https://repository.unimilitar.edu.co/handle/10654/40009>
24. Vilar Salas S, Novoa Castro A, Quintero Busutil M. Rehabilitación protésica por pérdida ocular traumática. Rev Cuba Oftalmol [Internet]. 2012 [citado el 29 de enero de 2023];25:606–10. Disponible en: [http://scielo.sld.cu/scielo.php?script=sci\\_arttext&pid=S0864-21762012000400013](http://scielo.sld.cu/scielo.php?script=sci_arttext&pid=S0864-21762012000400013)
25. Camargo González J. Reconstrucción de cavidad anoftálmica con implantes orbitarios mas injertos de grasa. Resultados parciales. Universidad Militar Nueva Granada; 2013. Disponible en: <https://repository.unimilitar.edu.co/handle/10654/10270>
26. Zambrano Sánchez A, Solano Galarza M, Mora Vásquez A, Moreno Briones K, Durán Opina P. Rehabilitación de un paciente con trauma ocular con la elaboración y la adaptación de prótesis ocular em la cavidad anoftálmica. Vista de Adaptación de prótesis oculares: Reporte de caso rehabilitación postrauma [Internet]. Edu.ec. [citado el 29 de enero de 2023]. Disponible en: <https://revistas.utm.edu.ec/index.php/QhaliKay/article/view/1099/970>
27. Martínez Fernández E. Cavidades anoftálmicas y prótesis oculares. Análisis mediante cuestionarios online y examen físico de la perspectiva de pacientes, oftalmólogos y protésicos. Universidad de Valladolid; 2021. Disponible en: <https://uvadoc.uva.es/handle/10324/48587>

28. Martínez-Córdoba C, Muñoz-Salazar L, Contreras-Vargas C, Ruiz-Robles LA. Infección de cavidad anoftálmica por *Scedosporium* sp. en paciente inmunocompetente: Reporte de caso. *Infectio* [Internet]. 2021 [citado el 29 de enero de 2023];26(2):193–6. Disponible en: [http://www.scielo.org.co/scielo.php?script=sci\\_arttext&pid=S0123-93922022000200193](http://www.scielo.org.co/scielo.php?script=sci_arttext&pid=S0123-93922022000200193)
29. Herrera Soto M, Falcón Márquez I, Agramonte Centelles I, Gómez Cabrera C. Utilización de injerto dermo-graso en pacientes con retracción de la cavidad anoftálmica. *Rev Cuba Oftalmol* [Internet]. 2003 [citado el 29 de enero de 2023];16(2):0–0. Disponible en: [http://scielo.sld.cu/scielo.php?script=sci\\_arttext&pid=S0864-21762003000200006](http://scielo.sld.cu/scielo.php?script=sci_arttext&pid=S0864-21762003000200006)
30. Carrazana Pérez YM, Ramírez García LK, Rojas Rondón I, Gómez Cabrera C, Cárdenas Pérez FY, Trujillo Fonseca KM. Cavidades anoftálmicas atípicas en el Instituto Cubano de Oftalmología “Ramón Pando Ferrer”. *Rev Cuba Oftalmol* [Internet]. 2014 [citado el 29 de enero de 2023];27(2):180–8. Disponible en: [http://scielo.sld.cu/scielo.php?pid=S0864-21762014000200003&script=sci\\_arttext&lng=pt](http://scielo.sld.cu/scielo.php?pid=S0864-21762014000200003&script=sci_arttext&lng=pt)
31. Narikawa S, Natsuaki KL, Fruet J, Padovani CR, Schellini SA. Perfil dos portadores de cavidade anoftálmica: estudo na Faculdade de Medicina de Botucatu - UNESP [Profile of patients with anophthalmic cavity: study at Faculdade de Medicina de Botucatu - UNESP]. *Arq Bras Oftalmol*. 2011;74(5):357-360. doi:10.1590/s0004-27492011000500010
32. Goulart DR, Queiroz E, Fernandes AÚR, Oliveira LM de. Aspectos psicossociais envolvidos na reabilitação de pacientes com cavidade anoftálmica: implicações do uso de prótese ocular. *Arq Bras Oftalmol* [Internet]. 2011 [citado el 29 de enero de 2023];74(5):330–4. Disponible en: <https://pubmed.ncbi.nlm.nih.gov/22183991/> DOI: 10.1590/s0004-27492011000500004
33. Vinent Céspedes A, Martí Pool M, Céspedes Quevedo M. Características clínicas y evolutivas de pacientes rehabilitados con prótesis oculares *Redalyc.org*. [citado el 29 de enero de 2023]. Disponible en: <https://www.redalyc.org/journal/3684/368469640008/html/>
34. Candial MG. Uso de injerto dermo-graso para el tratamiento de la exposición del implante orbitario [Internet]. *Uab.cat*. [citado el 29 de enero de 2023]. Disponible en: [https://ddd.uab.cat/pub/trerecpro/2013/hdl\\_2072\\_213710/TR-Gonzalez-CandialMiguel.pdf](https://ddd.uab.cat/pub/trerecpro/2013/hdl_2072_213710/TR-Gonzalez-CandialMiguel.pdf)
35. Soler R, Javier De Lima J, Cabrera C, Robano CA. Tratamiento quirúrgico-protético de las secuelas por intento de auto eliminación con arma de fuego *Edu.uv*. [citado el 29 de enero de 2023]. Disponible en: [https://www.colibri.udelar.edu.uy/jspui/bitstream/20.500.12008/2544/1/Soler\\_R\\_2011.pdf](https://www.colibri.udelar.edu.uy/jspui/bitstream/20.500.12008/2544/1/Soler_R_2011.pdf)
36. Laura-Cahuana JG, Soto-Caminada MR. Rehabilitación protésica individualizada en un defecto ocular de origen traumático. Reporte de caso. *Rev Cient Odontol* [Internet]. 2020;8(3):e033. Disponible en: <https://revistas.cientifica.edu.pe/index.php/odontologica/article/download/751/713/>
37. Echeverry Caicedo L. Alternativa para la Rehabilitación de Cavidades Anoftálmicas no Candidatas a Cirugía, el Método del Expansor Orbitario en el Hospital Universitario de la Samaritana, Nivel 3 de referencia en la ciudad de Bogotá, Colombia *Edu.co*. [citado el 29 de enero de 2023]. Disponible en: <https://intellectum.unisabana.edu.co/bitstream/handle/10818/22995/Laura%20Jimena%20Echeverry%20Caicedo%20%28tesis%29.pdf?sequence=1&isAllowed>
38. López RE, Torres Terán JF, María A, Lavín W, Octavio L, Vargas S. Patógenos en la cavidad anoftálmica en portadores de prótesis ocular [Internet]. *Unam.mx*. [citado el 29 de enero de 2023]. Disponible en: <https://www.odonto.unam.mx/sites/default/files/inline-files/516001210.pdf>
39. Carrazana Pérez YM, Ramírez García LK, Rojas Rondón I, Gómez Cabrera C, Cárdenas Pérez FY, Trujillo Fonseca KM. Cavidades anoftálmicas atípicas en el Instituto Cubano de Oftalmología “Ramón Pando Ferrer”. *Rev Cuba Oftalmol* [Internet]. 2014 [citado el 29 de enero de 2023];27(2):180–8. Disponible en: [http://scielo.sld.cu/scielo.php?pid=S0864-21762014000200003&script=sci\\_arttext&lng=pt](http://scielo.sld.cu/scielo.php?pid=S0864-21762014000200003&script=sci_arttext&lng=pt)
40. Dos Santos DM, Andreotti AM, Lyda BG, Dekon SFC, Goiato MC. Expander Eye Prosthesis Assisting Ocular Rehabilitation in Child with Eye Loss. *J Clin Diagn Res*. 2017 Aug;11(8):ZD06-ZD08. doi: 10.7860/JCDR/2017/26859.10511. Epub 2017 Aug 1. PMID: 28969293; PMCID: PMC5620934. Disponible en: <https://www.ncbi.nlm.nih.gov/pmc/articles/PMC5620934/>

# ADAPTACIÓN DE LAS PRÓTESIS OCULARES REALIZADAS EN IMPRESIÓN 3D. UNA REVISIÓN SISTEMÁTICA EXPLORATORIA DE LA LITERATURA

ISABELLA CABALLERO DÍAZ

isabella.caballero@ustabuca.edu.co

Universidad Santo Tomás, División Ciencias de la Salud Facultad de Optometría Floridablanca.

## RESUMEN

**Objetivo:** Evaluar la evidencia científica disponible en la literatura sobre el proceso de adaptación de prótesis oculares realizadas en impresión 3D. **Metodología:** Se efectuó una revisión sistemática exploratoria, dado que se realizó búsqueda de documentos referentes a prótesis oculares, fabricación artesanal e impresión 3D y adaptación, analizando la calidad de los artículos con dos listas de chequeo y posteriormente analizar su contenido para realizar una comparación entre los dos métodos de fabricación. Se aplicaron diversos filtros de búsqueda, omitiendo los artículos repetidos, quedando 15 artículos, de los cuales, 6 de ellos cumplieron con los criterios de selección. **Resultados:** Se evidencia que los autores de los artículos comparten que el método tridimensional puede superar en gran manera al convencional, debido a la reducción de tiempo de su fabricación, reducción de costos y una posible mejor adaptación de acuerdo con la fidelidad que la impresora maneja al momento de producir la prótesis. **Conclusión:** se evidencia que la adaptación las prótesis oculares realizadas en diseño 3D es una mejor alternativa que el método tradicional, ya que permite que el ojo artificial quede de una manera exacta y con menos complicaciones a la hora de adaptar.

57

## ABSTRACT

**Objective:** To evaluate the scientific evidence available in the literature or health science databases on the adaptation of patients using 3D-printed ocular prostheses. **Methodology:** It is defined as a type of secondary research of the exploratory review type, taking into account a systematic literature search, based on topics related to ocular prostheses, artisan manufacturing and 3D printing and adaptation, analyzing the quality of the articles with two lists of check and subsequently analyze its content to make a comparison between the two manufacturing methods. Various search filters were applied, omitting repeated articles, leaving an average of 15 articles, of which 6 of them had the greatest relevance to answer the research question. **Results:** It is evident that the authors of the articles share that the three-dimensional method can greatly exceed the conventional one, due to the reduction in manufacturing time, cost reduction, a possible better adaptation according to the fidelity that the printer handles, at the time of producing the prosthesis. **Conclusion:** it is evident that the adaptation of ocular prostheses made in 3D design is a better alternative than the traditional method, since it allows the artificial eye to fit exactly and with fewer complications when adapting.

## Palabras clave

Prótesis ocular;  
Adaptación;  
impresión

## Key words

adaptation,  
ocular prosthesis  
and 3D printing .

## Introducción

Las prótesis oculares son consideradas un reemplazo estético del ojo, cuando éste falta de forma parcial o completa, por accidentes, factores congénitos, tumores, agresiones físicas, entre otros. La ausencia del órgano puede llegar a impactar tanto el aspecto físico como psicológico de quien lo padece (1). Es por ello, que la prótesis además de resolver un problema estético, ayuda a sobrellevar el impacto psicológico que ocasiona la pérdida del ojo, y así mismo evita que se deforme o se cierre totalmente la cavidad orbitaria, restableciendo los movimientos de los párpados (2).

Las prótesis oculares inician de una forma de arte humana, eran consideradas un accesorio artístico que fue evolucionando junto con el hombre y su cultura (3). En los años 2400-2500 A.C se empieza a implementar la madera y arcilla para reemplazar el volumen del espacio perdido por las enucleaciones (Figura 1) (4). Posteriormente, se implementaron dos dispositivos, llamados Eeblefaron e Hylefaron (Figura 2). El Eeblefaron consistía en parches en cuero con un ojo dibujado simulando el ojo perdido y que se sujetaba a la cabeza con una pieza metálica (5). Y, por otro lado, el Hylefaron, (Figura 2) era una pieza de porcelana que se utilizaba dentro de la cavidad anoftálmica (5). En los años 1755 a 1869 aparecen los sopladores de vidrio de Venecia, los cuáles utilizaban materiales de vidrio, dando paso al inicio de una aplicación en rehabilitación visual (6). Sin embargo, este material se descartó con el paso de los años, y en 1947 el Centro de Prótesis Oculares en Francia fabrica la primera prótesis en plástico que fue sustituida por polimetilmetacrilato, el cual permitía que disminuyera los riesgos por el material que se utilizaba y con ello el costo de fabricación la prótesis (7).

En la actualidad existen diferentes métodos de elaboración de prótesis oculares, en los que varía el tiempo de fabricación y el proceso de adaptación. Actualmente para elaborar una prótesis ocular se maneja un proceso netamente artesanal e individual que permite recrear cualquier característica que presente el ojo contralateral, proporcionando resultados más estéticos y precisos, debido a la personalización del iris y la esclerótica (8).

En este tipo de fabricación se involucran diferentes procesos como la toma de una impresión de la cavidad, un modelo de trabajo, realizar la polimerización para obtener una copia de acrílico, dar los detalles del iris y vasos sanguíneos a partir de pinturas y pulido para dar un acabado a la prótesis y así obtener una apariencia semejante al ojo real (9). Sin embargo, a lo largo de los años se ha empezado a desarrollar nuevas técnicas de fabricación de prótesis oculares, implementándose el modelo de impresión 3D en base a un diseño virtual del dispositivo que se quiere imprimir, teniendo en cuenta el material que se utilizará para la fabricación.



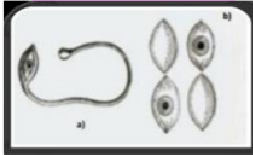**Figura 1.** Prótesis utilizadas en 2400-2500 A.C



Tomado de (3)

**Figura 2.** Prótesis descrita por Ambroise Pare.

a. Ecblefaron b) Hyblefaron.



Tomado de: (3)

Este modelo virtual utiliza un software llamado CAD (Diseño asistido por computadora) que realiza un molde de capas horizontales o verticales teniendo en cuenta el diseño y la impresora. Luego, la información es enviada a la impresora que materializa el modelo superponiendo las capas hasta obtener una representación física del modelo digital (10). Este modelo fue implementado por primera vez en el 2021 en el Reino Unido, en Moorfields Eye Hospital NHS Foundation Trust (11), demostrando que posee grandes ventajas porque deja analizar el volumen y el manejo de los materiales, permite una producción de menor costo, debido a el tiempo de elaboración que son dos o tres semanas, con la impresión, pulida y ajustada, a diferencia de realizar con acrílico en el que solo el proceso de pintado toma seis semanas y debe hacerse a mano (11). En cuanto la adaptación, existen unos fundamentos que se deben cumplir en los dos tipos de fabricación. Para que sea considerado un implante ideal debe mostrar una serie de características, entre ellos la biocompatibilidad, reemplazo de volumen adecuado, soporte adecuado para la prótesis ocular, costo accesible para el paciente, facilidad de implantación, buena movilidad y baja tasa de complicaciones, es importante que se utilicen materiales no tóxicos, con el fin de adaptarse a las necesidades anatómicas de cada paciente específico (4).

En ambos métodos utilizan un proceso de recubrimiento y pulido de la pieza, en el caso del diseño 3D crean una capa de biocompatibilidad y acabado brillante para que se genere un efecto de lubricación de la película lagrimal y así eliminar la fricción que se genera por el raspado y por lo tanto, evitar el rechazo en la adaptación (10). Por otro lado, en el método convencional utilizan un motor a mano, materiales abrasivos como piedras, fresas y pastas abrasivas (12), de acuerdo al material que compone la superficie para así realizar un desgaste eliminando la porosidad y rugosidad de la superficie (13).

Este nuevo diseño 3D presenta varias ventajas, entre ellas fabricar un mismo producto con una alta calidad pero a un menor tiempo y costo, por tal motivo se decide realizar una revisión sistemática exploratoria que permita describir el proceso de fabricación y adaptación de prótesis oculares elaboradas con impresión 3D, un nuevo método que al incorporar tecnología podría contribuir a mejorar la adaptación.

1

## MATERIALES Y MÉTODOS

Se estructuró una revisión sistemática exploratoria para recopilar información que permitió conocer las experiencias de la fabricación y adaptación de las prótesis oculares con un diseño de impresión 3D. Se definieron los descriptores basados en el tesoro DeCS (ver Tabla 1).

Tabla 1. Tesoro descriptores ciencias de la salud (DeCS)

Expresión de búsqueda	Descriptores
Prótesis	<ul style="list-style-type: none"> <li>Inglés: Eye, Artificial</li> <li>Español: Ojo Artificial</li> <li>Portugués: Olho Artificial</li> </ul>
	<ol style="list-style-type: none"> <li>Inglés: Prosthesis and Implants</li> <li>Español: Prótesis e Implantes</li> <li>Portugués: Próteses e Implantes</li> </ol>
	<ul style="list-style-type: none"> <li>Inglés: Prosthesis Failure</li> <li>Español: Falla de Prótesis</li> <li>Portugués: Falha de Prótese</li> </ul>
Diseño	<ul style="list-style-type: none"> <li>Inglés: Prosthesis-Related Infections</li> <li>Español: Infecciones Relacionadas con Prótesis</li> <li>Portugués: Infecções Relacionadas à Prótese</li> </ul>
	<ul style="list-style-type: none"> <li>Inglés: Prosthesis Design</li> <li>Español: Diseño de Prótesis</li> <li>Portugués: Desenho de Prótese</li> </ul>
	<ul style="list-style-type: none"> <li>Inglés: Adaptation, Ocular</li> <li>Español: Adaptación Ocular</li> <li>Portugués: Adaptação Ocular</li> </ul>
Adaptación	<ul style="list-style-type: none"> <li>Inglés: Adaptation, Psychological</li> <li>Español: Adaptación Psicológica</li> <li>Portugués: Adaptação Psicológica</li> </ul>

Con base en los términos identificados se formularon las siguientes ecuaciones de búsqueda (Ver Tabla 2):

Tabla 2. Descripción de la búsqueda

Bases de datos	Ecuación	Filtros
PubMed	("ocular prostheses " OR prosthesis OR " 3d print " OR 3d design) AND (adaptation OR ocular prostheses 3D desing) y prosthesis three-dimensional printing	Idioma: español, portugués o inglés. Tiempo: 2015-2023 Tipo: Estudio clínico, reporte de caso, revisión sistemática, artículo clásico Tema: Diseño 3D en prótesis oculares
Google Académico	Prótesis oculares en diseño 3D	Idioma: Cualquier idioma Tiempo: 2015-2022 Tipo: Cualquier tipo Tema: Prótesis ocular en diseño 3D

## Ocular prostheses in 3D design

<b>Science Direct</b>	Ocular prosthesis three-dimensional printing	Time: 2015-2022 Type of article: Article of investigation and articles of revision Title of publication: Todos Subject areas: Medicine and Dentistry, Materials Science, Biochemistry, Genetics and Molecular Biology Type of access: Todos
	prosthesis three-dimensional printing	Time: 2015-2022 Type of article: Articles of revision and of investigation Subject areas: Medicine and Dentistry, Materials Science, Compute Science Topic: Design 3D in ocular prostheses
<b>Web of science</b>	Ocular prosthesis three-dimensional	Time: 2016-2022 Language: English Type of article: cualquiera Topic: Design 3D in ocular prostheses

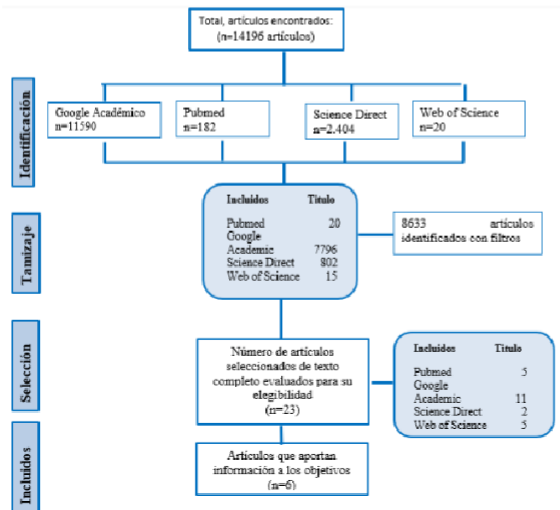
Se incluyeron los artículos publicados entre 2000 hasta el 2022, en idioma inglés, portugués y español, disponibles en: Google académico, PubMed, ScienceDirect, Web of Science. Se excluyeron las publicaciones que no cumplieron con los criterios de evaluación de calidad según la guía CASPE (Critical Appraisal Skills Programme español). De las publicaciones seleccionadas se extrajo información de las variables bibliométricas (año de publicación del tipo de estudio, idioma, autores) y de aquellas que dan cuenta del proceso de fabricación.

Dada que la investigación es una revisión sistemática de literatura se tuvo en cuenta la normatividad sobre derechos de autor y propiedad intelectual en Colombia, la cual protege para utilizar las diferentes publicaciones, bajo la ley número 1915 del 12 de julio del 2018, esta ley decreta que: "salvo prueba en contrario, que la persona bajo cuyo nombre, seudónimo o su equivalente se haya divulgado la obra, será el titular de los derechos de autor" (37) y la Ley 599 de 2000 de donde establece en el artículo 270 (38).

## RESULTADOS

La búsqueda arrojó 14196 registros, de los que 23 se seleccionaron para evaluar texto completo y revisar detalladamente. En los artículos seleccionados se identifica la importancia de la impresión 3D describiéndola como una forma que contribuye a la rehabilitación de los pacientes que lo requieran, demostrando una buena biocompatibilidad tanto del material como de los tejidos de la cavidad orbitaria, además de su fabricación personalizada. Después del análisis con la lista de chequeo CASPE, se seleccionaron 6 referencias, en las que se consideró el resumen, metodología, resultados, discusión y conclusiones sobre la fabricación y adaptación de los pacientes a este nuevo diseño de prótesis (Ver gráfica 1).

Figura 1. Diagrama de flujo de la búsqueda



Se incluyeron 6 documentos, realizados en Colombia, Taiwán, Corea del Sur, Alemania y Bélgica los cuales fueron publicados entre el 2019 y el 2022, dichos documentos publicadas, son referencias de estudios sobre fabricación de prótesis desde las técnicas convencionales como variables en cuanto al tiempo y costo de fabricación, hasta la técnica de impresión 3D con variables de materiales y la personalización de prótesis (Ver Tabla 3).

Tabla 3. Descripción de la información presentada en los artículos

Autores y año País	Tipo de documento	Resultados
Marín, M. Vargas, J. 2020 Colombia	Revisión sistemática	<p>Se identifican diferentes alternativas en el proceso de toma de impresión de la cavidad orbitaria, tales como:</p> <ul style="list-style-type: none"> <li>Dave et al 2018 y Rena et al 2020, utilizan la tomografía computarizada para obtener información precisa de elevación, depresiones y espesores que otorga la cavidad, lo que hace que ahorren tiempo y materiales debido a que deben elaborar una plantilla negativa.</li> <li>Ko et al 2019 y Sommer et 2019 implementaron un modelo de toma de medidas de la cavidad orbitaria utilizando silicona, que permite generar una réplica de la cavidad orbitaria por medio de una plantilla negativa.</li> </ul>

Autores y año País	Tipo de documento	Resultados
		Este es menos preciso, y le genera incomfort al paciente.
Ming-Hui Sun, Chieh-Hung Yen, Yueh-Ju Tsai, Yi-Lin Liao, Shu-Ya Wu. 2022 Taiwan	Estudio de reporte de caso	14 Se describe el caso de un niño de 13 años al que se le fabricó la prótesis ocular empleando escaneado facial tridimensional (3D) e impresión en 3D, con lo que se logra reducir gastos debido a que omite varios pasos al compararlo con las etapas de la fabricación convencional.
JaeSang Ko, So Hyun Kim, Seung Woon Baek, Min Kyung Chae & Jin Sook Yoon. 2019 Corea del sur	Estudio de reporte de caso	En el artículo propone un proceso semiautomatizado para fabricar prótesis oculares personalizadas mediante técnicas de impresión 3D y pintura de superficies. El proceso proporciona prótesis personalizadas sin una dependencia significativa de personal cualificado. El tiempo estimado del proceso se reduce a 3 horas de trabajo real para un fabricante, a diferencia del convencional que requiere de 8 horas. Además, permite que el trabajador fabrique prótesis de diferentes pacientes al mismo tiempo, aumentado la eficacia y reduciendo el coste. Estos nuevos métodos permiten además guardar información de la prótesis de los pacientes en caso de pérdida o daño.
Annabel L.W. Groot, Jelmer S. Remmers, and Dyonne T. Hartong. 2021 Alemania	Estudio ensayo de laboratorio	Se describe el uso de la impresora 3 Polyjet, que permite utilizar diferentes colores y materiales en el momento de la fabricación. Para comprobarlo, se diseñó e imprimió en 3D una prótesis ocular con una textura realista de iris y esclerótica. Dicho proceso tomo menos de 4 horas, de los cuales 2,5 h son de tiempo de impresión, lo que reduce el tiempo de mano de obra a comparación con los métodos convencionales. A partir de este, los autores definen que la impresión 3D es mucho más rápida, reproducible y que puede ajustarse fácilmente.
Castillo Aldana, A. C., & Sarmiento Castro, J. D. 2021 Colombia	Estudio ensayo de laboratorio	El artículo describe la creación de una base de datos digital de una caja 6 pruebas de prótesis convencional para ser empleado en el modelado e impresión 3D de prótesis finales, todo esto con el fin de buscar nuevas maneras de fabricación y elaboración, con nuevos materiales y menores tiempos de producción. 6 concluye que el modelado e impresión 3D consiguiendo una disminución de hasta 99.2% del tiempo total para la fabricación de la prótesis. El tipo de impresora utilizada fue Ultimaker II, que elaboró dos prótesis en 35 minutos. También se utilizó la impresora XYZ Da Vinci que en la elaboración de dos prototipos gastó una hora y diez minutos. Y por último la impresora LOCTITE EQ, PR10 con un tiempo de 7 horas para los dos prototipos.
Ruijters S, Shujaat S, de Faria Vasconcelos K, Shaheen E, Jacobs R, Mombaerts I. 2020 Bélgica	Estudio de ensayo de laboratorio	El objetivo del estudio fue diseñar un molde alveolo sin impresión con tecnología tridimensional. Este estudio describe un método novedoso para diseñar en 3D un modelo geométrico de prótesis ocular a partir de un moldeo de cavidad anoftálmica sin impresión y un reflejo de la córnea contralateral. Este diseño permite la planificación preoperatoria y la fabricación de implantes, sin embargo, el estudio reporta que presenta una desventaja debido al bajo contraste en tejidos blandos lo

Autores y año País	Tipo de documento	Resultados
		cual impide su uso en trastornos que afectan a los tejidos blandos como la cavidad anoftálmica.

En el análisis de los artículos se evidencia que todos los autores presentados comparten que el método tridimensional puede llegar a superar de gran manera al convencional. Según el estudio "Diseño e Impresión 3D de prótesis oculares" los autores proponen que de acuerdo con el tipo de impresora que se utilice, el tiempo de fabricación de un prototipo puede reducirse a un 99.2% al de un método convencional. (4)

Este nuevo método presenta un gran beneficio en los pacientes pediátricos según el reporte de caso de <sup>43</sup> "Fabrication of a facial prosthesis for a 13-year-old child by using a point-and-shoot three-dimensional scanner and CAD/CAM technology" debido reduce los costos de fabricación, permitiendo que su adquisición sea mucho más fácil por el constante cambio que estas presentan por el crecimiento del paciente.

Todos los autores concluyen que el método tridimensional presenta diferentes ventajas tanto en su uso, el tiempo de fabricación y sobre todo que permite que se guarde la información del paciente, por si se presenta una pérdida o daño de la prótesis ocular.

## Discusión

Basado en las búsqueda bibliométrica acerca de las técnicas de fabricación de prótesis oculares entre las tradicionales y la implementación de prótesis en impresión 3D, permite reconocer como el proceso para elaborar <sup>2</sup> las prótesis oculares mediante la impresión 3D, tiene una variación entre los factores de diseño y adaptación, los autores <sup>2</sup> Dave et al 2018 y <sup>43</sup> Rena et al 2020, utilizan la tomografía computarizada a través de una tomografía computarizada, <sup>43</sup> Ming-Hui Sun, Chieh-Hung Yen, Yueh-Ju Tsai, Yi-Lin Liao, Shu-Ya Wu. 2022 escaneo facial, reforzando la personalización de materiales y técnicas que otorgan resultados más estéticos así como mejorando los factores tiempos y costos sean entre las técnicas tradicionales Vs la impresión 3D.

<sup>6</sup> Castillo Aldana, A. C., & Sarmiento Castro, J. D. 2021 reveló prótesis oculares personalizadas realizadas con tecnología de impresión 3D, donde es una premisa para los pacientes como los desarrollos a nivel mundial son muy importantes para desarrollar productos que sea empleados en pacientes mejorando su calidad de vida.

De acuerdo a la investigación realizada, las prótesis oculares en impresión 3D genera una ventaja competitiva en el sector tecnológico, en donde se busca brindar al paciente un producto de alta calidad y a su vez beneficiándolo estéticamente dando un equilibrio al rostro con su ojo contralateral.

Es así, como se han realizado estudios referentes a la reconstrucción de la cavidad orbitaria en el piso y pared, lo que genera un soporte y alineación en el glóbulo ocular, exaltando las características principales como resistencia, durabilidad, y maleabilidad, siendo una base fuerte para su uso.

## Conclusión

El método de impresión 3D para prótesis oculares se considera una nueva evolución en el tratamiento y rehabilitación a pacientes que no presenten una cavidad oftálmica completa. En cuanto su método de fabricación se puede reducir a 3 horas para un fabricante a diferencia de método convencional que su diseño requiere 10 horas. Además, permite que se pueda fabricar varias prótesis oculares de diferentes pacientes al mismo tiempo, guarda la información del paciente, en caso de que hayan perdido o dañado su prótesis ocular.

La impresión 3D en el área de la salud visual también aporta en la calidad de vida, ya que, al disminuir el tiempo de producción y su diseño manual, reduce significativamente su costo, y por lo tanto obtiene un producto más personalizado y de calidad.

## Referencias

1. Quintero, A. Prótesis Oculares. Clínica oftalmológica de Cali. (Citado el 10 de noviembre del 2022). Recuperado de: <https://www.antonioquintero.co/protesis-ocular/>
2. Oftalvist. Tecnología, conocimiento y experiencia. (citado el 10 de noviembre del 2022). Recuperado de: <https://www.oftalvist.es/especialidades/protesis-ocular>
3. Weebly. Prótesis oculares. (citado el 7 de diciembre de 2022) Recuperado de: <http://protesisoculares.weebly.com/>
4. Castillo Aldana, A. C., & Sarmiento Castro, J. D. (2021). Diseño e Impresión 3D de prótesis oculares. Retrieved from <https://ciencia.lasalle.edu.co/optometria/1902>
5. Bairo F, Perero S, Ferraris S, Miola M, Ferraris M, biomateriales para implantes orbitales y prótesis oculares: descripción general y perspectivas futuras Acta Biomaterialia Volumen 10, Número 3, Marzo 2014 Páginas 1064-1087. Disponible en: <https://pdf.sciencedirectassets.com/>
6. Laiseca J, Laiseca D, Laiseca A. Prótesis oculares y cirugía reconstructiva de cavidades. 1a Ed. Madrid: Doctores Laiseca, Edita Prensa Hispanoamericana, 1991. pag 18,19,20,27,28,36,577
7. Sánchez González, Linda N, Barceló Santana, Federico H, Jiménez Castillo, René, & Benavides Ríos, Alejandro. (2012). Deterioro físico acelerado de las prótesis oculares in vitro. Revista odontológica mexicana, 16(1), 14-17. Recuperado en 26 de enero de 2023, de [http://www.scielo.org.mx/scielo.php?script=sci\\_arttext&pid=S1870-199X2012000100003&Ing=es&tlng=es](http://www.scielo.org.mx/scielo.php?script=sci_arttext&pid=S1870-199X2012000100003&Ing=es&tlng=es)
8. Gutiérrez. G.M. Breve historia de los ojos artificiales, Annals d'Oftalmología 2006;14(3):176-179
9. Gómez PM. Prótesis oculares: "una mirada a las prótesis oculares" Investig. Andina volumen.12 Número 20 páginas 66-83. Disponible en: <https://revia.areandina.edu.co/>
10. López, M. Vargas, J. Fabricación de prótesis ocular mediante impresión 3D artículo de revisión. Universidad Antonio Nariño. 2020. Medellín. Recuperado de: <http://repositorio.uan.edu.co/bitstream/123456789/2358/1/2020MarlonSantiagoMarinLopez.pdf>
11. Mandeep S. Sagoo, PhD, FRCS (Ed), UCL Institute of Ophthalmology & Moorfields Eye Hospital NHS Foundation Trust, 162 City Road, London, EC1V 2PD, UK
12. Ramos Acosta D. Uso de la ingeniería inversa como metodología de enseñanza en la formación para la innovación. [En Línea] Bogotá, Colombia 2013 Asociación Colombiana de Facultades de Ingeniería (ACOFI), international Federation of Engineering Education Societies (IFEEES) [consultado 25 enero 2023]. Disponible en: <https://acofipapers.org/index.php/eiei/article/view/1541/1545>
13. Garrote García R. Reversing: ingeniería inversa: teoría y aplicación [En Línea]. Paracuellos de Jarama, Madrid: RA-MA Editorial, 2017 [consultado 25 enero 2023]. Disponible en: <https://elibronet.hemeroteca.lasalle.edu.co/es/ereader/lasalle/106574?page=15>
14. L. Sanchez Gonzales, F. Barceló Santana, R. Jimenez Castillo y A. Benavides Rio, deterioro físico acelerado de las protesis oculares in vitro, México: Universidad Nacional Autonoma de México, 2012

15. Hughes, M. O., Luce, C., Depicting the Anterior Aspect of the Human Eye in Two and Three Dimension, Part One: Cornea and Pupil, *JBC*, 2005;31(1).
16. Navarro R. (2008). Adaptación de prótesis oculares. *Revista Franja visual Colombia* Nº 102: Pág. 30- 34.
17. Coelho M, Pereira F, Micheline D, quality of life living with ocular prosthesis, *Expert Review of Ophthalmology* volumen 13 Número, 4 Julio 2018 Páginas 187-189 Disponible en: [://www.tandfonline.com/doi/ful/10.1080/17469899.2018.1503534?src=recsys](https://www.tandfonline.com/doi/ful/10.1080/17469899.2018.1503534?src=recsys)
18. Zambrano A, Solano M, Michelle A, Margoth K, Duran P, Adaptación de prótesis oculares: Reporte de caso rehabilitación postrauma Vol. 1 Núm. 3 (2017) Septiembre-Diciembre. Disponible en :<https://doi.org/10.33936/qhalikay.v1i3.1099>
19. Paola Milena Gómez. OCULAR PROSTHESIS: "A LOOK AT OCULAR PROSTHESIS." *Investig Andin* [Internet]. 2010 [cited 2022 Nov 29];12(20):66-83. Available from: [http://www.scielo.org.co/scielo.php?script=sci\\_arttext&pid=S0124-81462010000100007](http://www.scielo.org.co/scielo.php?script=sci_arttext&pid=S0124-81462010000100007)
20. Esther S, Jiménez J. COMPETENCIAS DEL OPTOMETRA EN ADAPTACION DE PROTESIS OCULARES. *Inst tecnologico Super* [Internet]. 2011 [cited 2022 Nov 29];1:1-80. Available from: <https://dspace.cordillera.edu.ec/bitstream/123456789/3013/1/27-OPT-2011-1804241436.pdf>
21. American Dental Association. Productos dentales: normas, especificaciones técnicas e informes técnicos [Internet]. 2015 [cited 2022 Nov 29]. p. 1. Available from: <https://www.ada.org/en/science-research/dentalstandards/dental-products/products-standards-technicalspecifications-and-technical-reports>
22. López de la Rosa A. Grado en Óptica y Optometría MEMORIA TRABAJO FIN DE GRADO TITULADO [Internet]. 2014 [cited 2022 Nov 29]. Available from: <http://uvadoc.uva.es/bitstream/10324/6006/1/TFG-G584.pdf>
23. López C ; Pinillos JC. Comparación de dos métodos de diseño de implantes basados en tecnologías de ingeniería inversa, diseño e ingeniería, BIOCAD/CAD/CAE. *Ingeniería y Competitividad*. Volumen 16, No. 1, p. 55-62 (2014) [En Línea] Bucaramanga, Colombia [consultado 13 Sep 2021]. Disponible en: [https://revistaingenieria.univalle.edu.co/index.php/ingenieria\\_y\\_competitividad/article/view/3713/5676](https://revistaingenieria.univalle.edu.co/index.php/ingenieria_y_competitividad/article/view/3713/5676)
24. Villeta Molineaux J. Desarrollo de Proyectos usando CAD Instituto Tecnológico de Santa Domingo [Internet]. Lugar: Universidad Intec; 2006 [consultado 25 enero 2023]. Disponible en: <https://books.google.com.co/books?id=PTHDJtUbeQIC&pg=PA70&dq=proceso+sCAD&hl=es419&sa=X&ved=2ahUKewj1qeDb0-zvAhWgSTABHQ6KB88Q6AEwBXoECAMQAg#v=onepage&q=procesos%20CAD&f=false>
25. Dos Santos DM, Andreotti AM, Iyda BG, De Carvalho Dekon SF, Goiato MC. Expander eye prosthesis assisting ocular rehabilitation in child with eye loss. *J Clin Diagnostic Res* [Internet]. 2017 Aug 1 [cited 2023 Enero 28];11(8):ZD06-8. Available from: <https://www.ncbi.nlm.nih.gov/pmc/articles/PMC5620934/pdf/jcdr-11-ZD06.pdf>
26. MECO OPTICOS. Prótesis oculares para niños. [Internet]. 2017 Aug 1 [cited 2023 Enero 28]. Disponible en: <https://mecaopticos.com/protesis-oculares-para-ninos/>
27. Espacenet. Fecha de publicación [Internet]. Espacenet. 2017 [cited 2023Mar19]. Available from: [https://lp.espacenet.com/help?topic=publicationdate&locale=es\\_LP&method=handleHelpTopic#:~:text=La%20fecha%20de%20publicaci%C3%B3n%20es,del%20estado%20de%20la%20t%C3%A9cnica](https://lp.espacenet.com/help?topic=publicationdate&locale=es_LP&method=handleHelpTopic#:~:text=La%20fecha%20de%20publicaci%C3%B3n%20es,del%20estado%20de%20la%20t%C3%A9cnica).
28. Rae, Rae. Idioma: Diccionario de la lengua española [Internet]. "Diccionario de la lengua española" - Edición del Tricentenario. 2022 [cited 2023Mar19]. Available from: <https://dle.rae.es/idioma>
29. Pérez Porto, J., Merino, M. *Revista - Qué es, definición, historia y clasificación.* [Internet] 2021. Definición de [cited 2023Mar19]. Available from: <https://definicion.de/revista/>
30. Duarte. G. Definición de Autor [Internet]. Definición ABC. 2008 [cited 2023Mar19]. Available from: <https://www.definicionabc.com/derecho/autor.php>
31. Lauri KH. Tipos de procesos de fabricación - Guía Completa [Internet]. MRPeasy. 2023 [cited 2023Mar21]. Available from: <https://manufacturing-software-blog.mrpeasy.com/es/tipos-de-procesos-de-fabricacion/>
32. Sánchez, Flor. Definición de Materiales. [Internet]. ConceptoDefinición 2022. [cited 2023Mar19]. Available from: <https://conceptodefinicion.de/materiales/>.
33. García Bodelón O. Biomateriales metálicos endoprotésico: biocompatibilidad y biodegradación [Internet]. UCM. UNIVERSIDAD COMPLUTENSE DE MADRID; 2015 [cited 2023Mar22]. Available from: <https://eprints.ucm.es/id/eprint/32993/1/T36339.pdf>
34. Ricardo R. ¿Qué es el tiempo de producción? - Definición: Significado: Ejemplo [Internet]. Economía Industrial. 2022 [cited 2023Mar21]. Available from: <https://economiaindustrial.com/que-es-el-tiempo-de-produccion-definicion-significado-ejemplo/>
35. Santamaria, R. Programa de Habilidades en Lectura Crítica Español (CASPe). UGC de Nefrología. Hospital Universitario Reina Sofía. Junio 2017. España. Disponible en: <https://www.revistanefrologia.com/es-programa-habilidades-lectura-critica-espanol-articulo>



# 21 IMPORTANCIA DE LA ADAPTACIÓN DE PRÓTESIS OCULARES EN PACIENTES ENUCLEADOS POR DIAGNOSTICO CONFIRMADO DE RETINOBLASTOMA, REVISIÓN SISTEMÁTICA DE LITERATURA

KATERIN JULIETH GAMBOA

[katerine.gamboa@ustabuca.edu.co](mailto:katerine.gamboa@ustabuca.edu.co)

Universidad Santo Tomás, División Ciencias de la Salud Facultad de Optometría Floridablanca.

## Palabras clave

Retinoblastoma; prótesis oculares; enucleación; conformador; implante dermograsso; cavidad anoftálmica

## Key words

Retinoblastoma, ocular prosthesis, enucleation, conformer, dermofatty implant, anophthalmic cavity.

## RESUMEN:

**Objetivo:** Describir la importancia de la adaptación de prótesis oculares en pacientes con pérdida de globo ocular por retinoblastoma según lo reportado en la literatura.

**Metodología:** Este trabajo se desarrolló en 46 años como tipo de estudio la revisión sistemática de la literatura exploratoria, se investigó en cuatro bases de datos (Google académico, PubMed, Science Direct, Scielo). Se establecieron ecuaciones de búsqueda en 13 términos. Las variables que se emplearon fueron 1 bibliométricas y temáticas. Se incluyeron artículos a partir del año 2012 hasta el año 2022 75 excluyeron aquellos que no contaron con la calidad de cumplimiento del 60% de la lista de chequeo correspondientes para cada tipo de estudio.

**Resultados:** Se filtraron finalmente 17 artículos que cumplieron con los controles de calidad de un total de 1577 preseleccionados. El retinoblastoma es un tumor de la infancia hereditario o no hereditario ubicado principalmente en la retina, dentro de sus principales signos se encuentra la leucocoria 39 estrabismo, su pronóstico según el estadio suele ser favorable; la incidencia es de 1 por cada 15.000 a 20.000 recién nacidos vivos aproximadamente. Por otro lado, el uso de un injerto dermograsso ayuda a restaurar algo de volumen de la cavidad anoftálmica con el complemento de un conformador, para posteriormente ubicar la prótesis ocular. Asimismo es importante que no existan espacios dentro de la cavidad anoftálmica al adaptar la prótesis para no promover la presencia de microorganismos.

32

## ABSTRACT

**Objective:** To describe the importance of adapting ocular prostheses in patients with loss of the eyeball due to retinoblastoma as reported in the literature.

**Methodology:** This work was developed using as a type of study the systematic review of exploratory literature. It was investigated in four databases (Google scholar, PubMed, Science Direct, Scielo). Search equations were established based on the terms. The variables used were bibliometric and thematic. Articles from 2012 to 2022 were

included, excluding those that did not have the quality of compliance of 60% of the corresponding checklist for each type of study.

**Results:** 17 articles were filtered that met the quality controls of a total of 1577 shortlisted. Retinoblastoma is a hereditary or non-hereditary childhood tumor located mainly in the retina, among its main signs leukocoria and strabismus, its prognosis according to the study is usually favorable; The incidence is approximately 1 per 15,000 to 20,000 births. On the other hand, the use of a dermofatty graft helps to restore some volume of the anophthalmic cavity with the complement of a shaper, to later locate the ocular prosthesis. It is also important that there are no spaces within the anophthalmic cavity when adapting the prosthesis so as not to promote the presence of microorganisms.

## INTRODUCCIÓN

La retina es una estructura delgada y transparente<sup>(1)</sup>, que se divide en dos grandes capas: el epitelio pigmentario de la retina (más externo) y la retina neurosensorial (más interna), en su parte central se encuentra la mácula y dentro de ella la fovea encargada de la visión central<sup>(2)</sup>, en la parte embriológica la retina termina su formación a las 40 semanas de gestación.

La integridad de la retina puede afectarse por neoplasias malignas como el retinoblastoma, causado por una mutación en el gen supresor tumoral RB1 proveniente del cromosoma 13,<sup>(3)</sup> que se estima se presenta entre 250 y 300 niños en Estados Unidos, mientras que en Colombia entre 25 y 30 pacientes anuales para el año 2020<sup>(4)</sup>, y en España 1 por cada 15.000 nacidos vivos<sup>(5)</sup>. En un estudio elaborado por González y colaboradores en el año 2018 para el instituto Cubano de oftalmología se afirma que el 90% de los pacientes son diagnosticados con menos de 3 años de edad y el resto se diagnostica, en la mayoría de los casos, antes de los 5 años<sup>(6)</sup>.

Dentro de sus manifestaciones clínicas se pueden detectar signos clínicos como leucocoria, ojo rojo, hifema, neovascularización de iris y estrabismo. El retinoblastoma tiende a ser unilateral en un 75% de los casos si es detectado en los primeros doce meses, bilateral en el resto de los casos, lo cual quiere decir que al no ser diagnosticado a tiempo puede generar efectos en el ojo contralateral<sup>(1)</sup>.

El tumor suele aparecer como una lesión o masa blanca vascularizada elevada en la retina que va creciendo endofítico (crecimiento tumoral desde las capas internas de la retina hacia el cuerpo vítreo) o exofítico (crecimiento desde las capas externas de la retina hacia el espacio subretinal)<sup>(2,3)</sup>, alterando el vítreo. La mayoría de los casos estas lesiones no son hereditarias. Su diagnóstico se hace principalmente mediante la exploración rutinaria, ecografía ocular, tomografía axial computarizada (TAC)<sup>(7)</sup>, que permiten clasificarlo en estadios del I al V, el I se identifica como tal la presencia del tumor, en el II se encuentra disperso por todo el globo ocular, III se extiende por los diferentes tejidos del globo ocular, IV el tumor se propaga a través del nervio óptico al cerebro o mediante el torrente sanguíneo, por último en el estadio V se genera pérdida del globo ocular o la muerte si se ha llegado a metástasis<sup>(8)</sup>. Alcanzar el estadio V es muy poco frecuente ya que el 90% que padecen esta patología, logran superarla, según lo reportado en el año 2016.<sup>(9)</sup>

Cuando el globo ocular es extraído se procede a la adaptación de una prótesis ocular con el objetivo de que el usuario recupere su confianza y mejore su calidad de vida, disminuyendo la posibilidad de asimetrías faciales, por

ello estos dispositivos se consideran <sup>4</sup> un medio artificial con fines funcional y estético, la mayoría de estas son elaboradas con polimetilmetacrilato porque se considera un material muy compatible con la superficie orbital <sup>(10,11)</sup>.

Es por ello que <sup>81</sup> se debe obtener una impresión que reproduzca fielmente los tejidos remanentes, luego se hace una pequeña prueba en cera, se centraliza y posteriormente se encera. De igual forma es importante seleccionar <sup>27</sup> el color del iris y de la esclera de forma que sea similar con el ojo no enucleado <sup>(12)</sup>, cabe aclarar que la prótesis no puede ser colocada en el primer mes post quirúrgico y para conservar la forma de la cavidad y de los párpados se coloca un conformador <sup>(13)</sup>.

Es importante hacer una correcta adaptación de la prótesis a un infante para de esta manera priorizar el crecimiento normal del niño, en términos funcionales y de simetría facial, ya que si la prótesis no se adapta de manera oportuna puede generar a futuro alteraciones osteomusculares que dificulten el entorno laboral y social promoviendo la discriminación.

## OBJETIVO

Describir la importancia de la adaptación de prótesis oculares en pacientes con pérdida de globo ocular por retinoblastoma según lo reportado en la literatura y caracterizar la cavidad anoftálmica de los pacientes con pérdida de globo ocular por retinoblastoma.

## MATERIALES Y MÉTODOS

Se realizó <sup>120</sup> una revisión sistemática exploratoria en la que se estructuró la búsqueda de literatura para recopilar información que permitió describir la importancia de la adaptación de prótesis oculares en pacientes con pérdida de globo ocular por retinoblastoma y su avidad anoftálmica. A partir de la pregunta <sup>17</sup> ¿Por qué es importante la adaptación de una prótesis ocular en un paciente con pérdida de globo ocular por retinoblastoma, según lo reportado en la literatura? Se definieron los descriptores basados en los tesauros DeCS y MeSh retinoblastoma, enucleación, prótesis oculares, fondos de saco, cavidad anoftálmica, conformadores, tumores malignos, párpados; con los cuales <sup>37</sup> se construyeron las ecuaciones de búsqueda que se encuentran en la tabla 1.

<sup>7</sup> **Tabla 1.** Ecuaciones de búsqueda

Ecuaciones en español	Ecuaciones en inglés
"RETINOBLASTOMA" AND "ENUCLEACIÓN"	"Retinoblastoma" AND "Enucleation"
"RETINOBLASTOMA" AND "PRÓTESIS OCULARES"	"Retinoblastoma" AND "Ocular prostheses"
"FONDOS DE SACO" OR "FORNIX" AND "CAVIDAD ANOFTÁLMICA" AND "RETINOBLASTOMA"	"sack bottoms" OR "Fornix" AND "anophthalmic cavity" AND "Retinoblastoma"
"CAVIDAD ANOFTÁLMICA" AND "PRÓTESIS OCULARES" AND "RETINOBLASTOMA"	"anophthalmic cavity" AND "ocular prostheses" AND "Retinoblastoma"

"CONFORMADORES" AND "PRÓTESIS OCULARES" AND "RETINOBLASTOMA"  
 "ENUCLEACIÓN" AND "IMPLANTES OCULARES" AND "RETINOBLASTOMA"  
 "TUMORES OCULARES MALIGNOS" AND "RETINOBLASTOMA"  
 "INFECCIÓN" AND "PRÓTESIS OCULARES" AND "RETINOBLASTOMA"  
 "INFECCIÓN" AND "CAVIDAD ANOFTÁLMICA" AND "RETINOBLASTOMA"  
 "CONFORMADORES" AND "IMPLANTES" AND "RETINOBLASTOMA"  
 "CAVIDAD ANOFTÁLMICA" AND "FONDOS DE SACO" AND "PARPADOS" AND "RETINOBLASTOMA"  
 "RETINOBLASTOMA" AND "PRONOSTICO CLÍNICO"  
 "INJERTO DERMÓGRASO" AND "RETINOBLASTOMA"  
 "PRÓTESIS OCULARES EN NIÑOS" AND "RETINOBLASTOMA"

"formers" AND "ocular prostheses" AND "Retinoblastoma"  
 "Enucleation" AND "Ocular implants" AND "Retinoblastoma"  
 "Malignant eye tumors" AND "Retinoblastoma"  
 "Infection" AND "ocular prostheses" AND "Retinoblastoma"  
 "infection" AND "anophthalmic cavity" AND "Retinoblastoma"  
 "shapers" AND "implants" AND "Retinoblastoma"  
 "anophthalmic cavity" AND "Sac bottoms" AND "Eyelids" AND "Retinoblastoma"  
 "retinoblastoma" AND "clinical prognosis"  
 "dermal fat grafting" and "retinoblastoma"

Se incluyeron artículos publicados entre 2012 hasta el 2022, en idioma inglés y español, publicaciones de revistas científicas de las bases de datos de: Google académico, PubMed, ScienceDirect, Scielo. Se excluyeron las publicaciones con un porcentaje menor al 60% de confiabilidad según listas de chequeo correspondientes para cada tipo de estudio. Para minimizar el sesgo de publicación, se realizó búsqueda en cadena de artículos disponibles en "literatura gris".

De las publicaciones seleccionadas se extrajo información de las variables bibliométricas (año de publicación de la revista, tipo de estudio, idioma, autores) y temáticas (tumores oculares malignos, retinoblastoma, prótesis oculares, fondos de saco o fórnix, párpados, conformadores, enucleación, implantes, infección, cavidad anoftálmica, pronóstico clínico, implante dermógraso, prótesis ocular en niños). Como siguiente paso, se realizó un análisis de la información, en una base de datos en modo de tablas de resumen donde se presentó la información de las diferentes investigaciones disponibles. Para la interpretación de los resultados se realizó construcción de las tablas de resumen con la información, para las revisiones de literatura no se cuenta con tamaño de muestra.

## CONSIDERACIONES ÉTICAS

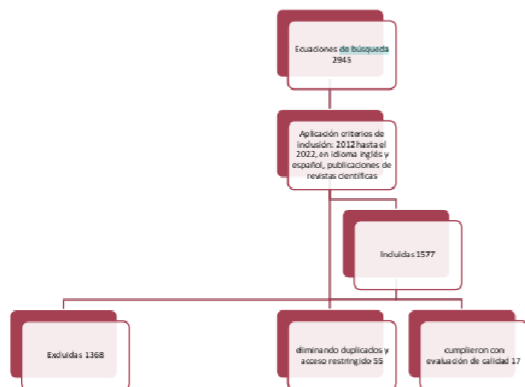
Dado que la investigación es una revisión sistemática de literatura se tuvo en cuenta bajo la normatividad de la ley número 1915 del 12 de julio del 2018 esta ley es una reforma de la ley 23 de 1982, quien protege los derechos de autor y propiedad intelectual en Colombia, la cual da a conocer la importancia de la citación de todos los artículos y libros utilizados en el trabajo, de la misma manera, evitar los diversos tipos de plagio que ocurren por tomar ideas o palabras escritas sin reconocer haberlo hecho. En dicha ley se decreta lo siguiente: "Los autores de obras literarias, científicas y artísticas gozaran de protección para sus obras literarias en la forma prescrita por la presente ley y en

cuanto fuere compatible con ella<sup>(14)</sup>, por ello, ante la violación de los derechos morales de autor en el título 8, en el artículo 270 se establecen los delitos contra los derechos de autor, donde existen sanciones establecidas en la ley 599 de 2000 por la cual se expide el código penal<sup>(15)</sup>.

## RESULTADOS

De acuerdo con las características clínicas mencionadas anteriormente la búsqueda inicial arrojó 2.945 documentos identificadas con las 28 ecuaciones ejecutadas en las cuatro bases de datos (Scielo, Pubmed, Google académico y Science Direct), Aplicados los criterios de inclusión se redujo a 1577. Una vez eliminados duplicados y aquellos con acceso restringido se filtraron 55 publicaciones que pasaron a elegibilidad, se incluyeron 17 artículos que cumplieron con la evaluación de calidad. Ver figura 1

Figura 1. Flujograma de artículos



El 52.94% (9) de los artículos fueron publicados en idioma inglés y el 47% (8) fueron reportes o series de casos. Todas las variables bibliométricas pueden revisarse en la tabla 2

Tabla 2. Variables bibliométricas

Título del artículo	Idioma y país	Tipo de estudio (Lista de chequeo y cumplimiento)	Tamaño de muestra	Objetivo
Adaptación de prótesis ocular: Reporte de caso niño con retinoblastoma	Español (Ecuador)	Reporte de caso (Storbe)	Un caso	Ende emeren mavenes bromadines para el caso de retinoblastoma con plasma para evitar adherencias de

Título del artículo	Idioma y país	1	Tamaño de muestra	Objetivo
33 Injerto dermograso para cavidad anoftálmica en niños enucleados por retinoblastoma	Inglés-español (España)	Serie de casos (Storbe, 61,90%)	Se incluyeron 12 pacientes	20 microorganismos en la superficie del material para impedir la proliferación de bacterias y el ataque de estas al paciente en la cavidad ocular
4 Reconstrucción de cavidad anoftálmica con injerto cutáneo en pacientes enucleados por retinoblastoma	Español (México)	Estudio prospectivo, longitudinal, descriptivo, abierto (Storbe, 63.63%)	4 casos	33 Describir la presencia de hipoplasia facial usando imágenes de resonancia después de la colocación de injerto dermograso en pacientes enucleados por Retinoblastoma
Injerto dermograso en pacientes enucleados por retinoblastoma	Español (México)	Cohorte retrospectiva comparativa. (Storbe, 78.37%)	5 pacientes	Evaluar la efectividad del uso de injerto cutáneo en pacientes enucleados por retinoblastoma con cavidad anoftálmica reducida.
137 Retinoblastoma: la importancia de su diagnóstico precoz	Inglés-español (España)	112 Estudio descriptivo, retrospectivo, no aleatorizado, de serie de casos (Storbe, 90.09%)	39 pacientes -(58 ojos)	Evaluar los resultados cosméticos y por imagen (IRM) de la cirugía de injerto dermograso en pacientes que fueron enucleados por retinoblastoma
Retinoblastoma: una presentación tardía y atípica	Inglés-español (Cuba)	Reporte de caso (Storbe)	Un caso	5 Describir la presentación tardía de retinoblastoma en forma de panuveítis en un adolescente de 11 años
16 Uso de injerto dermo-graso para el tratamiento de la exposición del implante orbitario	Español (España)	16 Estudio retrospectivo y descriptivo de la historia clínica (Storbe, 85.71%)	15 pacientes	16 Determinar la efectividad del injerto dermograso en el tratamiento de la exposición del implante orbitario en la cavidad anoftálmica de paciente con retinoblastoma
Prótesis ocular a medida para defecto ocular adquirido: Una opción definitiva de rehabilitación	Inglés (Malasia)	Reporte de caso (Storbe)	Un caso	Describir el proceso de rehabilitación de un caso de defecto ocular adquirido con prótesis oculares específicas del paciente o hechas a medida para una paciente a la que se le enucleó quirúrgicamente el ojo

Título del artículo	Idioma y país	1 Tipo de estudio y muestra	Tamaño de muestra	Objetivo
				izquierdo como paso de tratamiento para el retinoblastoma.
<b>Rehabilitación protésica de un paciente pediátrico con defecto ocular</b>	Inglés (No reporta)	Reporte de caso (Storbe)	Un caso	Describe la rehabilitación protésica de un paciente masculino de 60 años con un defecto ocular izquierdo por retinoblastoma
<b>Fabricación de prótesis oculares a medida para pacientes pediátricos anoftálmicos: informes de 2 casos</b>	Inglés (India)	Reporte de casos (Storbe)	dos casos	Reemplazar los tejidos faltantes con una prótesis artificial y restaurar la simetría facial y la apariencia normal del paciente anoftálmico por retinoblastoma
<b>Resultados de la enucleación y la inserción de implantes orbitarios de polietileno poroso en pacientes con retinoblastoma pediátrico: un estudio de seguimiento a largo plazo</b>	Inglés (Corea del sur)	Cohorte retrospectiva (Storbe, 64,28%)	noventa y ocho ojos	98 Informar los resultados a largo plazo de la enucleación y la inserción de implantes orbitarios de polietileno poroso (PP) de acuerdo con las técnicas quirúrgicas en evolución y el implante en pacientes con retinoblastoma pediátrico.
65	Inglés-Español (España)	Estudio retrospectivo (Storbe, 61,90%)	27 pacientes	62 Reportar los resultados del manejo multidisciplinario de pacientes con retinoblastoma, incluyendo supervivencia global, tasa de enucleación y éxito de la quimiorreducción sistémica.
<b>Tumores oculares en la infancia como primer signo de síndromes de predisposición tumoral: conocimientos de un estudio observacional realizado en Alemania y Austria</b>	Inglés (Alemania)	Cohorte de pacientes (Storbe, 78.37%)	No reporta	Describir los tumores oculares en la infancia, detección temprana
2 <b>Alternativa para la rehabilitación de cavidades anoftálmicas no</b>	Español (Colombia)	Estudio de casos (Storbe, 72.97%)	5 pacientes	17 Evaluar el método del Expansor Orbitario como una alternativa médica no quirúrgica para la rehabilitación de pacientes adultos

Título del artículo	Idioma y país	Tipo de estudio (Lista de chequeo y cumplimiento)	Tamaño de muestra	Objetivo
4 candidatas a cirugía, el método del expansor orbitario en el Hospital Universitario de la Samaritana, nivel 3 de referencia en la ciudad de Bogotá, Colombia			17	con cavidad anoftálmica colapsadas no candidatas a cirugía por retinoblastoma
Complicaciones de Implantes Oculares en Pacientes Enucleados Por Retinoblastoma: Comparación de 2 Técnicas en un Centro de Referencia Nacional.	Español (El salvador)	Revisión retrospectiva (Storbe 64,28%)	80 pacientes enucleados	Comparar las complicaciones observadas en niños enucleados por retinoblastoma en el Hospital Luis Calvo Mackenna (HLCM) con 2 técnicas quirúrgicas
Diagnóstico y tratamiento en pacientes con retinoblastoma	Español (El salvador)	Revisión bibliográfica (Prisma, 64,28%)	No tamaño de muestra	39 Identificar en las investigaciones las maniobras clínicas y exámenes complementarios para diagnosticar el retinoblastoma, así como su tratamiento

De los 17 artículos incluidos en la investigación, 11 de ellos presentaban información acerca del retinoblastoma (18 - 25), 14 de ellos información sobre prótesis oculares. En cuanto al retinoblastoma se encontró un tumor intraocular maligno frecuente en niños (18) (19) que se presenta en la retina en todos los casos, pero que en estadios avanzados puede afectar al humor vítreo, afecta globo ocular, la órbita, el sistema nervioso, y el nervio óptico (20) (21)(22), su incidencia es de 1 por cada 15.000 a 20.000 recién nacidos vivos aproximadamente (20) (21)(22). El 95% de los casos se diagnostican antes de los 5 años de edad (19), mientras que la tasa de mortalidad sin tratamientos es del 99% (24). Por otro lado, se investiga que la presencia del tumor es por una mutación del Gen RB-1 (18) (19). Si el tumor no se detecta de manera temprana, puede generar metástasis y producir la muerte (19), dentro de los síntomas se encontró presencia de una mancha blanca (25) y con respecto a sus signos se encuentra: la leucocoria, estrabismo y en casos muy poco frecuentes proptosis, pseudohipopión, hemorragia vítrea, glaucoma (16) (19) (20) (22) (25).

Si bien la quimioterapia, la radioterapia, la crioterapia suelen estar dentro de las opciones terapéuticas hacia el RTB, por lo general, el pronóstico ocasiona la enucleación del ojo afectado y en estadios avanzados pronósticos desfavorables (21). Para este trabajo se extrajo información específicamente de la cavidad anoftálmica encontrándose contracción de la cavidad, gravedad de la contractura (27) (25), mientras que, de la misma manera se

encontró cavidades con gran volumen, sin contracción (19) (27) (28) (29). Asimismo, se encontró información en cuanto a los fondos de saco donde se conserva su profundidad mediante el uso de membrana mucosa oral como injerto (17)(22)(23)(28) y la presencia de los párpados sanos, con simetría, con bordes palpebrales íntegros (18). Sólo se evidenció que después de la enucleación puede existir alteración del párpado inferior en dos publicaciones (27)(28).

Por último, para la información del conformador se evidencia que su uso es importante para ayudar a expandir la cavidad y para moldear la prótesis ocular personalizada final (22) (27), mientras que, los implantes mantuvieron un volumen adecuado que permitió el correcto ajuste de la prótesis, simetría facial mejor cobertura de los tejidos (19) (26). Finalmente, los injertos dermograsos minimizan el riesgo de hipoplasia hemifacial, eliminación de tejido fibroso, mejor movilidad de la prótesis y disminuir el riesgo de exposición del implante (24)(27).

La adaptación de la prótesis ocular en niños principalmente es importante retirar el globo ocular ante la presencia de retinoblastoma para favorecer la supervivencia de más de 10 años y el buen pronóstico del niño (23), ya al momento de adaptar la prótesis entra jugar una estructura importante y es la cavidad anoftálmica donde al no ser restaurada presenta un retraso en el crecimiento y puede provocar desfiguración facial (25), del mismo modo, la contracción de la cavidad, provoca una gravedad de la contractura generando finalmente una fusión de la cavidad y la contracción y acortamiento de los fondos de saco (30), lo cual afecta significativamente aspectos funcionales y estéticos del niño al crecimiento

## REFERENCIAS

1. Pérez Huitrón MA, Instituto Mexicano del Seguro Social (IMSS), Centro Médico Nacional " Domínguez Castillo PM, Raza" L , Imagenología Diagnóstica y Terapéutica, Ciudad de México, México, Asociación para evitar la ceguera en México, I. A.P., Servicio de Oftalmología, Ciudad de México, México. El retinoblastoma: un tumor de ojo frecuente en la infancia. Rev Fac Med Univ Nac Auton Mex [Internet]. 2019 [citado el 14 de enero de 2023];62(4):35–8. Disponible en: [https://www.scielo.org.mx/scielo.php?script=sci\\_arttext&pid=S0026-17422019000400035](https://www.scielo.org.mx/scielo.php?script=sci_arttext&pid=S0026-17422019000400035)
2. Freire GMB, Vallejo GEE, Bosquez KMV. Actualización sobre patogenia, clínica y diagnóstico del desprendimiento de retina. jah [Internet]. 2020 [citado el 14 de enero de 2023];3(2):117–28. Disponible en: <https://www.jah-journal.com/index.php/jah/article/view/39>
3. Casas DDR. Anatomía de la Retina [Internet]. Doctor Diego Ruiz Casas. 2019 [citado el 14 de enero de 2023]. Disponible en: <https://www.doctordiegoruizcasas.com/anatomia-globo-ocular/retina>
4. Retinoblastoma: ¡Ojo con este tumor maligno! [Internet]. Academia Nacional de Medicina de Colombia - Órgano consultor del Gobierno Nacional en temas de salud y educación médica. Academia Nacional de Medicina de Colombia; 2015 [citado el 14 de enero de 2023]. Disponible en: <https://anmdecolombia.org.co/retinoblastoma-ojo-con-este-tumor-maligno/>
5. Catala J. Retinoblastoma (Argentina) [Página de internet]; 2006 [Citado el 18 de enero del 2019]. Disponible en: <http://www.jaumecatala.com/index.php/blog/item/15- retinoblastoma>
6. González Rodríguez L, Cárdenas Bruno M, Moreno Miravalles MI, Vigoa Aranguren L, Alemañy Rubio E. Retinoblastoma: una presentación tardía y atípica. Rev Cuba Oftalmol [Internet]. 2018 [citado el 14 de enero de 2023];31(1):170–7. Disponible en: [http://scielo.sld.cu/scielo.php?script=sci\\_arttext&pid=S0864-21762018000100017](http://scielo.sld.cu/scielo.php?script=sci_arttext&pid=S0864-21762018000100017)
7. Tacle S, Casillas L , Estrada E [citado el 14 de enero de 2023]. Disponible en: [http://file:///C:/Users/Angy%20Abreo/Downloads/Dialnet-DiagnosticoYTratamientoEnPacientesConRetinoblastom-8399904%20\(1\).pdf](http://file:///C:/Users/Angy%20Abreo/Downloads/Dialnet-DiagnosticoYTratamientoEnPacientesConRetinoblastom-8399904%20(1).pdf)

8. Gallardo Ponce I, Guillen Valero J, Sevilla Martínez M, Corral M, Callejo Mora A, Sánchez Monje M, Et al. Retinoblastoma (México) [Página de internet]; 2016 [Citado 04 de abril de 2020]. Disponible en: <https://cuidateplus.marca.com/enfermedades/cancer/retinoblastoma.html>
9. Instituto Nacional del Cáncer Tratamiento del retinoblastoma (PDQ®)–Versión para pacientes [Internet]. 2005 [citado el 14 de enero de 2023]. Disponible en: <https://www.cancer.gov/espanol/tipos/retinoblastoma/paciente/tratamiento-retinoblastoma-pdq>
10. Gómez Vega JC, Ocampo-Navia MI, Botero-Trujillo JJ, Fandiño-Hidalgo RE, Puentes Vargas JC. Quimioterapia intra-arterial para el manejo del retinoblastoma. Univ Médica [Internet]. 2021 [citado el 14 de enero de 2023];62(4):50–9. Disponible en: [http://www.scielo.org.co/scielo.php?script=sci\\_arttext&pid=S2011-0839202100040007](http://www.scielo.org.co/scielo.php?script=sci_arttext&pid=S2011-0839202100040007)
11. Vinent Céspedes AM, Martí Pool M, Céspedes Quevedo MC. Características clínicas y evolutivas de pacientes rehabilitados con prótesis oculares. Medisan [Internet]. 2021 [citado el 14 de enero de 2023];25(6):1378–93. Disponible en: [http://scielo.sld.cu/scielo.php?script=sci\\_arttext&pid=S1029-30192021000601378](http://scielo.sld.cu/scielo.php?script=sci_arttext&pid=S1029-30192021000601378)
12. Silot S, Fernández R, Barrera Garcell M, Prada P. Prótesis oculo-palpebral. A propósito de un caso clínico Redalyc.org. [citado el 14 de enero de 2023]. Disponible en: <https://www.redalyc.org/pdf/3684/368445011006.pdf>
13. Aeretinoblastoma.es. Guía para familias tras el diagnóstico de retinoblastoma [citado el 14 de enero de 2023]. Disponible en: <https://aeretinoblastoma.es/wp-content/uploads/2021/02/GUIA-FAMILIAS-AER.pdf>
14. Cepeda Sarabia E, Eljach Pacheco G, Barrera Rueda L, Mantilla Serrano J, Rivera Flórez G, Gil Botero E, Et al. Ley No.1915 12 JUL 2018 por la cual se modifica la ley 23 DE 1982 y se establecen otras disposiciones en materia de derecho de autor y derechos conexos (Colombia) [Página de internet]; 2018 [Citado el 17 de agosto del 2020]. Disponible en: <http://es.presidencia.gov.co/normativa/normativa/LEY%201915%20DEL%2012%20DE%20JULIO%20DE%202018.pdf>
15. El congreso de la república. Función Pública. Ley 599 de 2000 - Gestor Normativo [Internet]. Gov.co. [citado el 10 de marzo de 2023]. Disponible en: <https://www.funcionpublica.gov.co/eva/gestornormativo/norma.php?i=6388>
16. Parrilla-Vallejo M, Peñera-Pérez R, Relimpio-López I, Montero-de-Espinoza I, Rodríguez-de-la-Rúa E, Terrón-León JA, et al. Retinoblastoma: la importancia de su diagnóstico precoz. Arch Soc Esp Oftalmol (Engl Ed) [Internet]. 2018;93(9):423–30. [citado el 14 de enero de 2023]. Disponible en: <https://www.sciencedirect.com/science/article/pii/S0365669118301497>
17. González Candial M. Afectación funcional y estética por la variación de volumen orbitario en la cavidad oftálmica y anoftálmica. Universitat Autònoma de Barcelona; 2016. [citado el 14 de enero de 2023]. Disponible en: <https://ddd.uab.cat/record/164352>
18. Silva Vega EO, Acosta Rodríguez IP, Jossenka Silva K, Lapo Palacios DL. Adaptación de prótesis ocular: Reporte de caso niño con retinoblastoma. Pro Sci [Internet]. 2020;4(37):1–7. [citado el 14 de enero de 2023]. Disponible en: <https://scholar.archive.org/work/c3hn37fmerh2zujqdrfhuizcu/access/wayback/http://www.journalproscienc.es.com/index.php/ps/article/download/282/369>
19. Galvez C, Carolina C. Injerto dermograso en pacientes enucleados por retinoblastoma. 2019 [citado el 16 de febrero de 2023]; Disponible en: <http://repositorio.pediatría.gob.mx:8180/handle/20.500.12103/427>
20. González Rodríguez L, Cárdenas Bruno M, Moreno Miravalles MI, Vígua Aranguren L, Alemañy Rubio E. Retinoblastoma: una presentación tardía y atípica. Rev Cuba Oftalmol [Internet]. 2018 [citado el 16 de febrero de 2023];31(1):170–7. Disponible en: [http://scielo.sld.cu/scielo.php?pid=S0864-21762018000100017&script=sci\\_arttext&tlng=pt](http://scielo.sld.cu/scielo.php?pid=S0864-21762018000100017&script=sci_arttext&tlng=pt)
21. Humanante SST, Umaginga LEC, Zamora EME. Diagnóstico y tratamiento en pacientes con retinoblastoma. Polo del Conocimiento: Revista científica - profesional [Internet]. 2022 [citado el 16 de febrero de 2023];7(3):68. Disponible en: <https://dialnet.unirioja.es/servlet/articulo?codigo=8399904>
22. Ossandón D, Zanolli M, Pérez V, Rojas T, Quijarro P, Kaban P, et al. Manejo multidisciplinario del retinoblastoma: Experiencia en 37 ojos. Arch Soc Esp Oftalmol [Internet]. 2015;90(2):55–62. Disponible en: <https://www.sciencedirect.com/science/article/pii/S0365669114003608>
23. Reschke M, Biewald E, Bronstein L, Brecht IB, Dittner-Moormann S, Driever F, et al. Tumores oculares en la infancia como primer signo de síndromes de predisposición tumoral: conocimientos de un estudio observacional realizado en Alemania y Austria. Cánceres (Basilea) [Internet]. 2021 [citado el 16 de febrero de 2023];13(8):1876. Disponible en: <https://www.mdpi.com/2072-6694/13/8/1876>

24. Bosch-Canto V, Cruz C, Ordaz-Favila JC. Injerto dermograso para cavidades anoftálmicas en niños enucleados por retinoblastoma. Arch Soc Esp Oftalmol (Ed. Eng) [Internet]. 2018;93(1):3–6. [citado el 16 de febrero de 2023] Disponible en: <https://www.sciencedirect.com/science/article/pii/S0365669117302071>
25. Agrawal K, Alvi HA, Mall P, Rao J, Singh K. Fabricación de prótesis oculares a medida para pacientes pediátricos anoftálmicos: informes de 2 casos. J Interdiscip Dent [Internet]. 2012 [citado el 16 de febrero de 2023];2(2):128. [citado el 16 de febrero de 2023] Disponible en: <https://www.jidonline.com/article.asp?issn=2229-5194;year=2012;volume=2;issue=2;page=128;epage=131;aulast=Agrawal>
26. Mohan Nalawade T, Mallikarjuna R, Anand B, Shashibhusan M, Subba Reddy V. Rehabilitación protésica de un paciente pediátrico con defecto ocular. nih.gov. [citado el 16 de febrero de 2023]. Disponible en: <https://www.ncbi.nlm.nih.gov/pmc/articles/PMC4034628>
27. López V, Violeta I. Reconstrucción de cavidad anoftálmica con injerto cutáneo en pacientes enucleados por retinoblastoma. 2019 [citado el 16 de febrero de 2023]; Disponible en: <http://repositorio.pediatrics.gob.mx:8180/handle/20.500.12103/241>
28. MG candial. Uso de injerto dermo-graso para el tratamiento de la exposición del implante orbitario [Internet]. Uab.cat. [citado el 16 de febrero de 2023]. Disponible en: [https://ddd.uab.cat/pub/trerecpro/2013/hdl\\_2072\\_213710/TR-Gonzalez-CandialMiguel.pdf](https://ddd.uab.cat/pub/trerecpro/2013/hdl_2072_213710/TR-Gonzalez-CandialMiguel.pdf)
29. Farook TH, Rahman AM, Islam Nizami MMU, Amin M, Jamayet NB, Alam MK. Prótesis ocular a medida para defecto ocular adquirido: Una opción definitiva de rehabilitación. Banglad J Med Sci [Internet]. 2019 [citado el 16 de febrero de 2023];18(4):823–6. Disponible en: <https://www.banglajol.info/index.php/BJMS/article/view/42913>
30. Caicedo E, Jimena L. Alternativa para la rehabilitación de cavidades anoftálmicas no candidatas a cirugía, el método del expansor orbitario en el Hospital Universitario de la Samaritana, nivel 3 de referencia en la ciudad de Bogotá, Colombia. Universidad de la Sabana; 2016.
31. Valenzuela Romo M, Becerra Reus A, López Garín J, González Narbona M. Complicaciones de Implantes Orbitarios en Pacientes Enucleados Por Retinoblastoma: Comparación de 2 Técnicas en un Centro de Referencia Nacional [Internet]. Archiof.com. [citado el 16 de febrero de 2023]. Disponible en: <https://www.archiof.com/trabajos-detalle/orbita-plastica/30/complicaciones-de-implantes-orbitarios-en-pacientes-enucleados-por-retinoblastoma-comparacion-de-2-tecnicas-en-un-centro-de-referencia-nacional>

# CALIDAD DE VIDA EN PACIENTE CON PRÓTESIS OCULARES. REVISIÓN SISTEMÁTICA DE LITERATURA

ÁNGELA DANIELA VILLAMIZAR BOTELLO

[angela.villamizar@ustabuca.edu.co](mailto:angela.villamizar@ustabuca.edu.co)

37  
Universidad Santo Tomás, División Ciencias de la Salud Facultad de Optometría Floridablanca.

32

## RESUMEN:

92 **Objetivo:** Describir la calidad de vida en pacientes con prótesis ocular, según lo reportado en la literatura.

**Metodología:** se realizó una revisión sistemática de la literatura, se tuvo en cuenta artículos publicados a partir del año 2006 hasta el 2021 que reportaran información sobre la calidad de vida en pacientes con prótesis oculares para dar cumplimiento a los objetivos planteados, para ello se presentaron diferentes variables bibliométricas. Se investigó en cuatro bases de datos.

**Resultados:** Se encontraron un total de 1723 artículos, se preseleccionaron 45 de los cuales 20 pasaron las listas de chequeo. En ellos se evidencia que las prótesis oculares mejoran la auto percepción de los pacientes anoftálmicos, al igual que la autoestima y la calidad de vida. En cuanto a factores emocionales los artículos mencionan con frecuencia el estrés y la ansiedad ante la pérdida del globo ocular. Finalmente es importante realizar una autoevaluación al paciente para evitar pensamientos negativos y de esta forma reintegrarse a la sociedad mejorando en gran medida su salud mental, física, familiar y laboral.

## ABSTRACT

**Objective:** To describe the quality of life in patients with ocular prosthesis, as reported in the literature.

**Methodology:** a systematic review of the literature was carried out taking into account articles published from 2006 to 2021 that reported information on the quality of life in patients with ocular prostheses to comply with the proposed objectives, for which different bibliometric variables, was investigated in four databases.

**Results:** A total of 1723 articles were found, 45 of which 20 passed the checklists were preselected. They show that ocular prostheses improve the self-perception of anophthalmic patients, as well as self-esteem and quality of life. Regarding emotional factors, the articles frequently mention stress and anxiety in the face of the loss of the eyeball. Finally, it is important to carry out a self-assessment to the patient to avoid negative thoughts and thus reintegrate into society, greatly improving their mental health, physical, family and work.

## 9 Palabras clave

Calidad de vida;  
prótesis oculares;  
autoestima;  
problemas emocionales;  
trastornos psicosociales.

## Key words

Quality of life; ocular prostheses; self-esteem; emotional problems; psychosocial disorders.

## INTRODUCCIÓN

Las prótesis oculares son dispositivos médicos artificiales capaces de restituir o reparar un órgano y/o estructura faltante <sup>(1)</sup>, dichos elementos son fabricados con un polímero llamado polimetilmetacrilato un componente que es transparente, compatible, fácil de manipular y resistente con el objetivo de brindar una correcta restauración anatómica del globo ocular <sup>(1)</sup>

<sup>7</sup> La Organización Mundial de la Salud (OMS) para 2010 afirmó que <sup>28</sup> 285 millones de personas sufrieron alteración visual por la <sup>159</sup> pérdida del globo ocular <sup>(2)</sup>, es importante resaltar que <sup>28</sup> la pérdida del globo ocular se puede presentar en algunos casos por tumores malignos en estructuras como la órbita, los párpados, la superficie ocular, el segmento anterior y el posterior. El melanoma de coroides <sup>1</sup> es el tumor intraocular primario más frecuente del adulto, es usualmente asintomático, el segundo tumor más frecuente es el retinoblastoma <sup>(3)</sup>.

<sup>8</sup> Algunos otros casos de <sup>6</sup> pérdida de globo ocular se presentan por traumatismos oculares como heridas penetrantes con prolapsos de iris, los cuales pueden generar pérdida unilateral y/o bilateral <sup>(4)</sup> del ojo. Estas lesiones según la clasificación <sup>6</sup> Birmingham Eye Trauma Terminology System (BETTS) se puede dividir en trauma ocular de globo cerrado o de globo abierto, el primer caso se suele presentar asociado a una <sup>12</sup> contusión o una laceración lamelar. Mientras que, los traumatismos del globo ocular abiertos son la principal causa <sup>12</sup> de ceguera y deficiencia visual monocular en el mundo, dicho grupo se clasifica en rotura y laceración (perforación, penetración y cuerpo extraño intraocular) <sup>(5)</sup> <sup>(6)</sup>. Al existir una pérdida del globo ocular por trauma se debe realizar un procedimiento quirúrgico conocido como enucleación, mientras que para algunos tumores además de la enucleación se realizan diversas técnicas conocidas como evisceración <sup>(7)</sup>, exenteración orbital y recubrimiento conjuntival para posteriormente seleccionar, fabricar, medir y adaptar la prótesis ocular con las características anatómicas similares al otro ojo <sup>(8)</sup>.

Dentro del ámbito laboral, se registran diferentes accidentes con traumatismo ocular dando lugar a una invalidez o incapacidad laboral permanente (ILP). En Colombia, para el año 2016, el fondo de riesgos laborales reportó 702.936 accidentes laborales <sup>(9)</sup>, se estima que 1 de cada 10 mil individuos son hospitalizados por alteraciones ocular siendo la tercera causa más frecuente <sup>(10)</sup>, generando pérdida unilateral o bilateral de la visión de forma reversible o irreversible, lo cual ocasiona pérdida de empleo y discriminación social generando faltas de oportunidades en otros campos laborales <sup>(11)</sup>, por eso, se plantea la ley estatutaria 1618 del 2013 que tiene como objetivo que todas las personas tengan las mismas oportunidades sin limitaciones reduciendo consigo las desigualdades y barreras. Según lo establecido en la ley, la afectación en el ámbito laboral es frecuente tras la pérdida del globo ocular, ya que en diferentes trabajos relacionados con alturas y conducción se ve limitada por ausencia de la estereopsis <sup>(10)</sup>.

<sup>130</sup> Muchos pacientes que sufren pérdidas del globo ocular están en espera para la adaptación de prótesis oculares, por eso, dentro del Plan Obligatorio de Salud, POS, en Colombia, se da la importancia de la entrega e implantación de prótesis oculares y elementos protésicos anexos, para eliminar las desventajas considerables en su integración

familiar, social, educativa o laboral (11). Por lo anterior es importante que se cuente con el apoyo del área de psicología para generar metas que apunten a la rehabilitación emocional del paciente (12) y que se promueva aceptación propia. Dicho esto, es importante que los profesionales en salud detallen a fondo al usuario y consideren aspectos como el tiempo, la actitud y personalidad (13), para de esta manera mejorar la calidad de vida la cual es definida por la OMS como "la percepción del individuo sobre su posición en la vida dentro del contexto cultural y sistema de valores en que vive y con respecto a sus objetivos, expectativas, estándares e intereses" (14). Dentro de los dominios de la calidad de vida se encuentran independencia, seguridad socioeconómica, auto percepción y redes de apoyo social, para Wilson y Cleary los estudios de las medidas de la calidad de vida relacionada con la salud muestran que estas medidas de resultados responden a cambios clínicos importantes (15). De la misma manera, en la investigación titulada Comparación de los dominios de la calidad de vida en migrantes de paso, cuidadores primarios de pacientes con cáncer y estudiantes de pregrado usando el WHOQOL-BREF de López Huerta en el 2019, se clasifica la calidad de vida en dominios importantes como salud psicológica, salud física, relaciones sociales, nivel de independencia espiritualidad/religión/creeencias personales y medio ambiente (16). Por medio de la investigación se busca reducir la discriminación en el aspecto social, laboral, mejorar la autoestima de las personas usuarias de prótesis oculares y el retorno a las actividades de la vida cotidiana.

60 Por lo mencionado anteriormente, se genera la siguiente pregunta de investigación: ¿Cómo es la calidad de vida en aspectos sociales y laborales en pacientes con prótesis oculares?

94 Principalmente, se busca contribuir significativamente conocer el impacto en los dominios de la calidad de vida de las personas anoftálmicas mediante estudios de investigación de literatura, ya que es fundamental que estos pacientes puedan de nuevo adaptarse a las condiciones laborales y sociales como también a la mejora de la auto percepción.

De la misma manera, se busca contribuir a la academia en cuanto a ampliar la información de las prótesis oculares no solo en el aspecto clínico si no en la integralidad del paciente como prioridad, también en cuanto a la unión de diferentes profesionales de la salud y brindar al paciente de nuevo esa autoconfianza para reintegrarse a la sociedad.

6 Por lo anteriormente mencionado, este trabajo busca describir la calidad de vida en pacientes con prótesis ocular, según lo reportado en la literatura a través de los factores que afectan los dominios de la calidad de vida y la descripción de las características bibliométricas de las publicaciones encontradas. 103

## MATERIALES Y MÉTODOS

79 En la revisión sistemática se incluyeron artículos publicados entre 2006 hasta el 2021, en idioma Inglés y español, publicaciones de revistas científicas de las bases de datos de: Google académico, PubMed, Scopus, ScienceDirect, Scielo. Se excluyeron las publicaciones con un porcentaje menor al 60% de confiabilidad según listas de chequeo correspondientes para cada tipo de estudio (Prisma, Strobe, Consort).

La búsqueda se realizó en las bases de datos: Google académico, PubMed, Scopus, ScienceDirect, Scielo empleando ecuaciones de búsqueda estructuras con base en los siguientes descriptores identificados en los tesauros DeCs y Mesh, tales como: calidad de vida, ámbito laboral, entorno laboral, prótesis oculares, barreras sociales, desigualdades laborales.

En el proceso de selección de las publicaciones inicialmente se identificaron los artículos que por título evidenciaran información referente a las características de la cavitad anoftálmica, posteriormente, se hizo lectura del resumen y seguidamente se hizo lectura del texto completo, que permitió la extracción de variables bibliométricas (año de publicación de la revista, tipo de estudio, idioma, autores, ámbito geográfico) y temáticas (calidad de vida, barreras y nivel de autoestima).

Para minimizar la ocurrencia de sesgo de publicación, se consultó literatura gris y se efectuó búsqueda en cadena.

Dada que la investigación es una revisión sistemática de literatura se aplicó la normatividad sobre derechos de autor y propiedad intelectual en Colombia, la cual protege para utilizar las diferentes publicaciones, bajo la ley número 1915 del 12 de julio del 2018, esta ley de creta que: "salvo prueba en contrario, que la persona bajo cuyo nombre, seudónimo o su equivalente se haya divulgado la obra, será el titular de los derechos de autor" (16).

Luego, se construyeron las ecuaciones de búsqueda utilizando los términos normalizados unidos con los operadores booleanos de intersección [AND], [OR], las ecuaciones fueron buscadas tanto en inglés y español las cuales son las siguientes:

- "Calidad de vida" AND "pretests oculares" - "Quality of life" and "ocular prostheses"
- "ámbito laboral" OR "entorno laboral" AND "prótesis oculares" - "work environment" OR "work environment" AND "ocular prostheses"
- "prótesis oculares" AND "desigualdades" - "ocular prostheses" AND "inequalities"
- "prótesis oculares" AND "barreras sociales" - "ocular prostheses" AND "social barriers"
- "prótesis oculares" AND "revisión sistemática" - "ocular prostheses" and "systematic revises"
- "prótesis oculares" AND "ocular prostheses" - "ocular prostheses" AND "ocular prostheses"
- "Calidad de vida" AND "barreras sociales" AND "prótesis oculares" - "Quality of life" and "social barriers" AND "ocular prostheses"

Con las ecuaciones de búsqueda se procedió a realizar la búsqueda en las bases de datos Google Académico, Scielo, Science direct y Pubmed.

## RESULTADOS

A continuación, se evidencian los resultados de la estrategia de búsqueda que arrojó inicialmente 1723 artículos identificados a partir de búsqueda aplicadas a cada una de las 4 bases de datos correspondientes a: Google

académico, PubMed, Scielo y Science Direct. Luego, se añadieron los filtros de acuerdo con los criterios de selección establecidos, quedando con 1408 artículos. De este número de artículos se eliminaron los documentos duplicados. Del total de las 45 publicaciones que pasaron a control de calidad según las diferentes listas de chequeo se incluyeron 20 que cumplieran con la evaluación de calidad y de donde fue extraída la información por variables para ello se realizó un diagrama de flujo que puede verse en la figura 1.

De los artículos incluidos, se tuvo en cuenta información sobre las variables bibliométricas, específicamente el tipo de estudio, el idioma y el año. De los 20 artículos seleccionados 12 fueron publicados en idioma inglés los años de mayor publicación fueron 2018 y 2021 con 4 artículos cada uno.

Cabe aclarar que se tomó el nombre del primer autor. El resumen de las publicaciones puede verse en la tabla 1

Figura 1. Diagrama de flujo

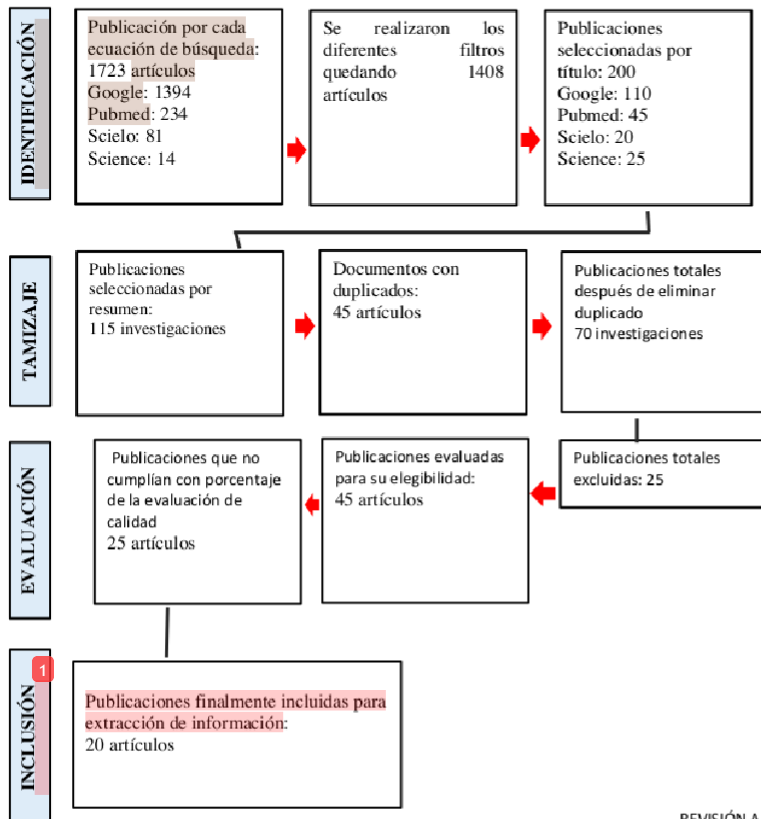


Tabla. Resumen, publicaciones

Autor (Año de publicación) País Idioma	% de calidad/ Tipo de estudio	Objetivo
Gómez P (2010) Colombia Español	89,18% Revisión sistemática de literatura	Restauración de la estética anatómica y parcialmente funcional del paciente que presenta una pérdida de malformación del globo ocular
Cordero, R. (No reporta) Colombia Español	61,90% Revisión sistemática de literatura	Diseñar un ins <sup>45</sup> tumento sensible a los cambios en la Calidad de Vida de pacientes con prótesis oculares
Lalaleo Y (2018) Ecuador Español	78.37% Exploratoria y descriptiva	<sup>3</sup> Analizar la atención primaria en pacientes usuarios de prótesis oculares por parte de los profesionales de la salud visual del Cantón Babahoyo, octubre 2018- Abril 2019
Alvarado, E (2019) México Español	81.81% Revisión sistemática de literatura	<sup>14</sup> Impacto e importancia que tienen los Programas Extramuros de la Especialidad de Prótesis para influir en la calidad de vida de los pacientes
Pulga Pantoja, A (2020) Colombia Español	78.37% Reporte de casos	<sup>2</sup> Describir la percepción de la vida, estética y autoestima en pacientes usuarios de prótesis ocular en Bogotá: Reporte de 10 casos.
Gutiérrez G (2018) Colombia Español	<sup>138</sup> 63.63% Revisión sistemática de literatura	Describir las indicaciones, ventajas y desventajas del manejo de prótesis oculares
Jiménez, R (2012) México Español	61,90% Revisión sistemática de literatura	No reporta
Díaz Mendoza, D (2017) México Español	85.71% Reporte de casos	<sup>11</sup> Conocer el tipo de tratamiento integral que se da a un paciente con estos antecedentes, desde el diagnóstico de la afección, el tratamiento de la misma, así como la rehabilitación protésica del defecto resultante.
Ranieri Makrakis L (2021) Brasil Inglés	78.37% Ensayo clínico longitudinal	<sup>45</sup> evaluar y correlacionar el impacto de las prótesis oculares en la calidad de vida y el estrés

42 Autor (Año de publicación) País Idioma	% de calidad/ Tipo de estudio	Objetivo
Barbilla K (2006) Brasil Inglés	72.97% Estudio prospectivo	con el nivel socioeconómico y las características clínicas Evaluar la inserción temprana de prótesis oculares para la rehabilitación estética después de la enucleación y revisar los métodos actuales de cirugía de
Heindl L (2021) Brasil Inglés	90.09% Estudio prospectivo	96 enucleación. Investigar los niveles de ansiedad y depresión en pacientes portadores de prótesis oculares utilizando instrumentos psicométricos estandarizados,
Goiato M, (2013) Brasil Inglés	64,28% Estudio cualitativo	Evaluar la mejora en 41 conciencia psicosocial de pacientes anoftálmicos portadores de prótesis oculares y su relación con características demográficas, factores de pérdida/tratamiento, actividad social y relación entre profesional y paciente.
Silva Bochi G, (2021) Brasil Español	78.37% Estudio transversal, descriptivo-analítico,	Describir las características sociodemográficas 93 clínicas, epidemiológicas y asistenciales de niños y adolescentes tratados por retinoblastoma en Brasil y analizar si existe asociación entre esas características.
Dallazen E, (2021) Brasil Inglés	64,28% Reporte de caso	23 Reportar un caso en el que se realizó un tratamiento reconstructivo a un paciente víctima de secuelas de accidente de tránsito de larga duración, utilizando un implante aloplástico en polimetilmetacrilato (PMMA) y reposicionamiento óseo, para que se pudiera realizar una prótesis ocular.
Coelho M, (2018) Brasil Inglés	72.97% Revisión sistemática de literatura	6 Informar la etiología de la pérdida del bulbo ocular, los tipos de prótesis oculares y su impacto en la calidad de vida, así como el cuidado posterior a la rehabilitación.
Goiato, M (2010) Brasil Inglés	61,90% Revisión sistemática de literatura	No reporta

Autor (Año de publicación) País Idioma	% de calidad/ Tipo de estudio	Objetivo
Min J (2010) Corea Inglés	64,28% Estudio ensayo clínico	6 Evaluar la calidad de vida relacionada con la salud y el estado emocional de los pacientes anoftálmicos.
Erogul O (2017) Turquía Inglés	78,37% Estudio Prospectivo	Evaluar los efectos del uso de prótesis, la edad, sexo y el estado civil en la calidad de vida de los pacientes anoftálmicos
Zengin E (2018) Turquía Inglés	63,63% Estudio Prospectivo	Evaluar la calidad de vida pre y postoperatoria y los cambios psicológicos como el nivel de ansiedad y depresión.
Saxby E (2019) Turquía Inglés	85,71% Estudio transversal, descriptivo-analítico,	Evaluar la calidad de vida de pacientes que viven con anoftalmía.

#### Síntesis de resultados

20 artículos fueron incluidos a la síntesis de resultados para obtener información sobre la calidad de vida en paciente con prótesis oculares. Revisión sistemática de literatura donde se encontró información sobre las diferentes variables expuestas como calidad de vida, problemas emocionales, alteraciones psicosociales, autoestima, implantes. Los resultados de los estudios, si bien todos no presentan información sobre todas las variables, cuentan con buena calidad según las listas de chequeo.

Dentro de la síntesis de resultados se encontró que la calidad de vida luego del uso de una prótesis ocular ha mejorado significativamente su autopercepción<sup>(36)</sup>, de la misma manera permite que las personas se reintegren a la sociedad eliminando consigo las barreras o la discriminación<sup>(17), (18), (22)</sup>, 106 mo tiempo que se mejora su calidad de vida se reduce el dolor y se fomenta una mejor salud general<sup>(4), (11), (17), (22), (23), (29), (32)</sup>.

Con respecto a prótesis oculares, se encontró información en cuanto al uso de conformadores después del procedimiento quirúrgico de enucleación y/o evisceración con el fin de expandir y evitar el cierre de la cavidad, de la misma forma, se adapta una prótesis ocular con el objetivo de restaurar la estética, prevenir la deformación del párpado, proteger la cavidad anoftálmica y mejorar significativamente la calidad de vida de los pacientes anoftálmicos, también, contribuye a disminuir factores como el estrés y la ansiedad, con respecto al material con que se fabrica se encontró que el polimetilmetacrilato es el más biocompatible con la cavidad dadas sus características fisicoquímicas<sup>(4), (17), (29)</sup>.

En cuanto a las alteraciones psicosociales por la pérdida del globo ocular se generan dificultades en la adaptación social, profesional y familiar, como también una pérdida significativa de su auto percepción <sup>(36)</sup>, el uso de una prótesis permite al usuario reintegrarse a la sociedad, recuperando una mejora en la integración social y laboral influyendo positivamente en las relaciones interpersonales <sup>(22)(20)</sup>.

Para los problemas emocionales al momento de la pérdida del globo ocular se viven emociones inicialmente de vergüenza, timidez, preocupación por ocultarlo, tristeza, inseguridad y miedo <sup>(30)</sup>. Algunos signos de ansiedad y depresión que deben ser tratados por profesionales, para ello es importante evaluar tanto el bienestar físico como el emocional de los pacientes anoftálmicos y autoevaluar a los pacientes para eliminar aquellos pensamientos negativos <sup>(31), (34)</sup>.

Por último, es importante tener en cuenta que las prótesis oculares mejoran significativamente la autoestima, incrementan sus relaciones interpersonales, al inicio ante la pérdida del globo ocular la autoestima es baja por parte de los pacientes según lo reportado en los estudios <sup>(4), (17), (19), (20), (22), (28), (32)</sup>.

El resumen de los datos recabados puede leerse en la tabla 2

## DISCUSIÓN

Las prótesis oculares son consideradas dispositivos médicos artificiales que están hechos de polimetilmetacrilato el cual es un material altamente biocompatible con la superficie ocular, dentro de los objetivos que se esperan al adaptar una prótesis ocular según lo reportado en la literatura se encuentran: restauración estética, anatómica, prevenir la deformación del párpado, proteger la cavidad anoftálmica, controlar el flujo lagrimal y evitar su acumulación en esta cavidad <sup>(23)</sup>. Dichos dispositivos mejoran significativamente la vida de las personas ya que les permite reintegrarse a la sociedad y al campo laboral <sup>(4), (11), (14), (17)</sup>.

Para poder reintegrar a los pacientes a la sociedad se debe contar con la percepción que las personas tienen de sí mismas en cuanto al lugar que ocupan en su propio mundo ya que esto les confiere calidad de vida <sup>(18), (19)</sup> es por ello, que en las investigaciones de López Huerta, Wilson y Cleary entran a jugar los diferentes dominios de la calidad de vida como el bienestar general en sus aspectos físicos, psicológicos, laborales, ambientales y de auto percepción, según lo reportado en los resultados se evidencia que antes del uso de la prótesis oculares para los pacientes anoftálmicos existía un camino lleno de dolor, angustia, ira, negación, entre otros sentimientos, conllevando esto en algunos de ellos a la pérdida de empleo, alteraciones psicológicas y una pérdida considerable de la auto percepción <sup>(34)</sup>. Las investigaciones han obtenido información relacionada en cuanto a las emociones vividas por los pacientes, Goiato en su publicación del 2013 presenta factores como vergüenza, preocupación por ocultar, la inseguridad y el miedo se informan como sentimientos significativos <sup>(27,28,30)</sup>. Es por ello que es importante evaluar tanto el bienestar físico como el emocional en pacientes anoftálmicos de igual manera la auto percepciones y pensamientos negativos que dichos usuarios pueden sentir <sup>(20,21,22)</sup>.

Las alteraciones psicosociales entran a jugar un papel bastante importante en los pacientes anoftálmicos ya que al perder del globo ocular se empieza a realizar autoanálisis viviendo episodios de estrés, ansiedad y depresión, generando dificultades en la adaptación social<sup>(23)</sup>, profesional y familiar. En el artículo titulado Calidad de vida viviendo con prótesis ocular publicado en el 2018 se afirma que la rehabilitación protésica ocular se asocia a una mejora psicosocial permitiéndole al usuario una reintegración de éste en la sociedad<sup>(24)</sup> (25).

De la misma manera, es fundamental realizar una autoevaluación de la autoestima del paciente, de los estudios reportados es claro que ante la pérdida del ojo los pacientes sufren un deterioro marcado de su autoestima, es por ello que la adaptación de la prótesis ocular, eleva significativamente su autoestima devolviendo al paciente mejoría en sus relaciones interpersonales<sup>(26,27,28)</sup>. En la investigación de Pulga y sus colaboradores en el año 2020 y en su investigación titulada Percepción de vida, estética y autoestima en pacientes usuarios de prótesis ocular en Bogotá 10 casos se afirma que: "Los niveles de autoestima no mostraron alteraciones psiquiátricas en pacientes con prótesis ocular, la percepción de autoestima está en un rango entre 30 a 40 puntos, que significa una autoestima normal sin requerir ayuda psicológica"<sup>(18)</sup>, lo cual quiere decir que las prótesis oculares mejoran la autoestima<sup>(29)</sup>.

Por ello, es importante considerar la rehabilitación de prótesis ocular ya que causa un impacto positivo en la calidad de vida (30), eliminando la ansiedad que supone un riesgo para la salud y la calidad de vida, favoreciendo los pensamientos positivos en los usuarios de prótesis ocular reintegrándose a la sociedad, al ámbito laboral y reforzando la unión familiar (31) (32) (33).

Finalmente, como fortalezas del presente trabajo los artículos presentaron información importante sobre la calidad de vida de los pacientes con prótesis oculares, de la misma manera, contaron con la calidad en cuanto a la evaluación de las diferentes listas de chequeo, en las publicaciones se evidenció que contaban con el país de publicación, el idioma y el año.

Para las limitaciones de la investigación, el tema de la autoestima no estuvo presente en la mayoría de las investigaciones, como el dominio en cuanto al ámbito laboral, igual que información sobre la reinserción al campo laboral, por lo que es importante investigar con respecto a la temática.

Tabla 2. Resultados reportados en los artículos de calidad de vida, prótesis oculares

Autor (Año de publicación)	22 Dominios de la calidad de vida (salud psicológica, salud física, relaciones sociales, nivel de independencia, espiritualidad/religión/creencias personales y medio ambiente)	Prótesis oculares	Alteraciones psicosociales	Problemas emocionales	Autoestima
Gómez P (2010)	16 Conformadores y expansores; esto ha permitido mejorar la calidad de vida de los pacientes, mejorando su salud psicológica.	- Son dispositivos médicos artificiales que están hechos de polimetilmetacrilato, reconocidos por sus características físico-químicas y buena 41 compatibilidad. con el propósito de la restauración estética y anatómica y 41 parcial. 41 onal.	44 anomalía física que involucra apariencia o 40 cionalidad puede acarrear en el individuo dificultad para desarrollo 44 una vida normal por la inaceptación social que genera	No reporta	Un defecto físico genera dificultades en el autoestima
Cordero, R. (No reporta)	-Consiste en la percepción que las personas tienen de sí mismas en cuanto al lugar que ocupan en su propio mundo relacional para alcanzar un bienestar general	-La 41 mejor rehabilitación protésica se ha logrado con las prótesis oculares de resina acrílica	Se ve influenciado por el estado psicológico, de salud física, las relaciones sociales, las afectivas y el nivel de independencia	Las emocionales que tienen que ver con las relaciones, los estados puramente fisiológicos a la percepción del placer y el dolor;	No reporta


Autor (Año de publicación)	22 Dominios de la calidad de vida (salud psicológica, salud física, relaciones sociales, nivel de independencia, espiritualidad/religión/creencias personales y medio ambiente)	Prótesis oculares	Alteraciones psicosociales	Problemas emocionales	Autoestima
LALALEO Y (2018)	- Las prótesis oculares mejoran significativamente la calidad de vida, <b>REINSERCIÓN SOCIAL</b> es decir siempre buscando el mayor beneficio del usuario	-El Polimetilacrilato (PMMA), existe o no algún tipo de implante dentro de la cavidad para de esta manera ver la posibilidad de que la prótesis una vez adaptada tenga movimiento, ya que se trata de dejar lo más parecido posible al ojo bueno	3 Las prótesis oculares tienen un papel de suma importancia para la salud psicológica de los pacientes necesitados de este dispositivo por cuanto esto le permite proyectarse e insertarse en la sociedad.	de las protoemociones como el miedo, la ira o la satisfacción No reporta	Las prótesis oculares mejoran significativamente el autoestima, cualquiera de estos factores en mención tiene una alta repercusión en el estado anímico, emocional, psíquico de las personas dando paso a una baja autoestima
Alvarado, E (2019)	64 - <b>Rehabilitación física e incremento de la calidad de vida de los pacientes</b> , y así reintegrarlos <b>activamente a la sociedad</b>	No reporta	No reporta	No reporta	No reporta

Autor (Año de publicación)	22 Dominios de la calidad de vida (salud psicológica, salud física, relaciones sociales, nivel de independencia espiritualidad/religión/creencias personales y medio ambiente)	Prótesis oculares	Alteraciones psicosociales	Problemas emocionales	Autoestima
Pulga Pantoja, A (2020)	2 -Concepto que el individuo tiene sobre sí mismo una visión subjetiva o perspectiva objetiva en cuanto a su salud, en esta se incluye aspectos físicos, psicológicos y sociales, influenciados por su medio, experiencias, expectativas.	2 -Las prótesis oculares son la solución terapéutica para estas condiciones y el éxito de la adaptación es permitir la rehabilitación del paciente en sociedad con una apariencia normal	2 Los usuarios de estos dispositivos, además de una alteración física, deben afrontar problemas estéticos, funcionales y psicológicos	Problemas físicos-emocionales actividades.	2 Los niveles de autoestima no mostraron alteraciones psiquiátricas, la percepción de autoestima está en un rango entre 30 a 40 puntos, que significa una autoestima normal sin requerir ayuda psicológica
Gutiérrez G (2018)	14 Teniendo resultados satisfactorios en los pacientes, disminuyendo riesgos, aumentando la autoestima y contribuyendo a mejorar su calidad de vida	No reporta	59	No reporta	Las prótesis oculares mejoran la autoestima.
Jiménez, R (2012)	74 Con las prótesis oculares se bu	63 poración de una prótesis ocular tardaba tres semanas, ahora mediante la	reporta	No reporta	No reporta

Autor (Año de publicación)	22 Dominios de la calidad de vida (salud psicológica, salud física, relaciones sociales, nivel de independencia espiritualidad/religión/creencias personales y medio ambiente)	Prótesis oculares	Alteraciones psicosociales	Problemas emocionales	Autoestima
DÍAZ MENDOZA, D (2017)	30 Deterioro de la calidad de vida y pérdida de la autoconfianza del paciente antes de la adaptación de la prótesis	63 técnica UNAM para prótesis ocular, desarrollada en esta especialidad, este procedimiento tarda 11 horas 11 Representan un mecanismo físico como son movimientos naturales, durabilidad y estética, tratando de que el ser humano regrese a su comportamiento original	11 Al rehabilitar a estos pacientes se necesita su recuperación funcional y psicológica, lo que permite una reintegración del individuo a la sociedad	Los tratamientos son agresivos y como consecuencia hay graves mutilaciones esto conlleva a largos desequilibrios emocionales	11 Prótesis es devolver a aquellos pacientes con defectos faciales la posibilidad de evaluar su autoestima e incrementar sus relaciones interpersonales.
Ranieri Makrakís L (2021)	Calidad de vida mostró una mejoría en los dominios "Dolor corporal" y "Salud general"	El uso de la prótesis no influyó en el estrés percibido.	No reporta	La rehabilitación ocular no influyó en el estrés	No reporta
Barbilla k (2006)	El reemplazo temprano del conformador por una prótesis ocular permite una rehabilitación estética y una mejor calidad de vida.	Al final de la cirugía, se insertó un conformador de tamaño mediano	Los pacientes estaban satisfechos con el beneficio cosmético proporcionado por la introducción	No reporta	No reporta

Autor (Año de publicación)	22 Dominios de la calidad de vida (salud psicológica, salud física, relaciones sociales, nivel de independencia espiritualidad/religión/creencias personales y medio ambiente)	Prótesis oculares	Alteraciones psicosociales	Problemas emocionales	Autoestima
Heindl L (2021)	No reporta	sobre la herida conjuntival cerrada. Los trastornos de ansiedad y depresión parecen estar infradiagnosticados en portadores de prótesis oculares	temprana de la prótesis. Se correlaciona con los puntos del funcionamiento general de la salud física y mental, la calidad de vida relacionada con la visión y la angustia relacionada con la apariencia.	Síntomas de ansiedad y depresión.	No reporta
Goiato M, (2013)	No reporta	38 Los pacientes anoftálmicos que usan prótesis ocular tienen una mejora significativa en la conciencia psicosocial después de la rehabilitación.	La mejora en la conciencia psicosocial 38 valió comparando el periodo de pérdida de los ojos.	2 Los sentimientos de vergüenza, timidez, preocupación por ocultarlo, tristeza, inseguridad y miedo fueron significativos.	No reporta
Silva Bochi G,	30 Una mejor calidad de vida de las personas afectadas por la enfermedad	Uso de prótesis oculares en pacientes con extracción de globo ocular por	El proceso salud-enfermedad emergen consecuencias psicosociales, como la	Impacto en los niños, niñas y adolescentes afectados, así	No reporta

Autor (Año de publicación)	22 Dominios de la calidad de vida (salud psicológica, salud física, relaciones sociales, nivel de independencia espiritualidad/religión/creencias personales y medio ambiente)	Prótesis oculares	Alteraciones psicosociales	Problemas emocionales	Autoestima
(2021)		retinoblastoma, influye significativamente en la vida de las personas.	inseguridad que se siente ante el riesgo de que le extirpen un globo ocular.	como en sus familias, en términos sociales, económicos y emocionales.	
Dallazen E, (2021)	110 Prótesis ocular con el objetivo de restaurar la estética y mejorar la vida social	23 Un buen resultado estético en la rehabilitación del ojo protésico, es fundamental el tamaño y la posición	23 La anoftalmía genera dificultades en la adaptación social, profesional y familiar debido a los trastornos psicológicos y funcionales	No reporta	No reporta
Coelho M, (2018)	9 La rehabilitación protésica conlleva un impacto positivo en la calidad de vida, importante mencionar que la ansiedad representa un riesgo para la salud y consecuentemente para la calidad de vida	102 Prótesis que tienen muchas funciones como restaurar la estética, prevenir la deformación del párpado, proteger la cavidad anoftálmica, orientar el flujo lagrimal y evitar su acumulación en esta cavidad. las prótesis oculares causan una	La rehabilitación protésica ocular se asocia a una mejora psicosocial, una vez que las prótesis son capaces de influir positivamente en las relaciones interpersonales.	La vergüenza, la preocupación por ocultar, la inseguridad y el miedo; se informan como sentimientos significativos después de la cirugía, los mismos autores estudiaron la	Las prótesis mejoran la autoestima

Autor (Año de publicación)	22 Dominios de la calidad de vida (salud psicológica, salud física, relaciones sociales, nivel de independencia espiritualidad/religión/creencias personales y medio ambiente)	Prótesis oculares	Alteraciones psicosociales	Problemas emocionales	Autoestima
Goiato, M (2010)	No reporta	6 influencia positiva en las relaciones personales de los pacientes.	Contribuyendo así a lograr un resultado estético favorable en rehabilitaciones.	presencia de ansiedad y depresión en individuos anoftálmicos	No reporta
Min J (2010)	32 pacientes anoftálmicos tenían puntuaciones más bajas de calidad de vida relacionada con la salud que las personas sanas	No reporta	Escalas de ansiedad y depresión	47 	No reporta

Autor (Año de publicación)	22 Dominios de la calidad de vida (salud psicológica, salud física, relaciones sociales, nivel de independencia espiritualidad/religión/creencias personales y medio ambiente)	Prótesis oculares	Alteraciones psicosociales	Problemas emocionales	Autoestima
Erogul O (2017)	La puntuación de calidad de vida era <b>significativamente más baja en pacientes anoftálmicos</b> femeninos que en pacientes anoftálmicos masculinos.	El uso de prótesis mejora la estética facial del paciente.	Efecto positivo del uso de prótesis en el estado psicosocial <b>144</b> los pacientes fue <b>significativamente mayor en mujeres que en hombres.</b>	Ansiedad y depresión es debilidad del rol emocional	La anoftalmía hace que la cara cambie con la pérdida de la función visual del paciente. Esto puede conducir a la pérdida de la autoestima, el deterioro de las relaciones sociales
Zengin E (2018)	Se ve afectada su calidad de vida y muchas personas <b> fueron despedidas de sus empleos</b>	La adaptación de una prótesis ocular contribuye positivamente al <b>52</b> do psicológico y la calidad de vida de los pacientes.	Los pacientes, <b> que se someten a evisceración,</b> a menudo experimentan problemas psicosociales debido a su desfiguración facial.	Ansiedad y depresión a experimentan las personas.	No reporta
Saxby E (2019)	La evidencia indica que los pacientes que viven con anoftalmia <b>27</b> tienen puntajes más bajos de calidad de vida relacionada con la salud.	No reporta	Los <b> pacientes</b> anoftálmicos tienen peor autopercepción de salud y más estrés percibido que la población general, el uso de ojos artificiales tienen un amplio	Las propias percepciones de los pacientes sobre sus relaciones sociales se ven afectadas negativamente y	No reporta

<p><b>Autor (Año de publicación)</b></p>	<p><b>9</b> Dominios de la calidad de vida (salud psicológica, salud física, relaciones sociales, nivel de independencia espiritualidad/religión/creencias personales y medio ambiente)</p>	<p>Prótesis oculares</p>	<p>Alteraciones psicosociales</p>	<p>Problemas emocionales</p>	<p>Autoestima</p>
<p>impacto emocional y se ha demostrado psicosocial en los pacientes. ansiedad y depresión, El dolor se identificó como la razón abrumadora, solicitaron más apoyo emocional.</p>					

## REFERENCIAS

1. Colombo, J.C. Prótesis ocular estética con movimiento [Internet]. Medellín, UNIVERSIDAD EAFIT [Citado el 06 de diciembre del 2022]. Disponible en: [https://repository.eafit.edu.co/bitstream/handle/10784/4280/JuanCamilo\\_ColomboPulgarin\\_2011.pdf](https://repository.eafit.edu.co/bitstream/handle/10784/4280/JuanCamilo_ColomboPulgarin_2011.pdf)
2. Vinent Céspedes AM, Martí Pool M, Céspedes Quevedo MC. Características clínicas y evolutivas de pacientes rehabilitados con prótesis oculares. *Medisan* [Internet]. 2021 [citado el 6 de diciembre de 2022]; 25(6):1378–93. Disponible en: [http://scielo.sld.cu/scielo.php?script=sci\\_arttext&pid=S1029-30192021000601378](http://scielo.sld.cu/scielo.php?script=sci_arttext&pid=S1029-30192021000601378)
3. Barraquer [Página de internet]. Barcelona: Centro de Oftalmología Barraquer, [Actualizado el 23 de noviembre del 2016; citado el 10 de marzo del 2021]. Disponible en: <https://www.barraquer.com/noticias/melanoma-de-coroides-diagnostico-y-tratamiento-barraquer>
4. Gómez, P., 2010. Prótesis oculares: Una mirada a las prótesis oculares [online] Scielo.org.co. [citado 25 noviembre del 2022]. Disponible en: [http://www.scielo.org.co/scielo.php?script=sci\\_arttext&pid=S012481462010000100007#:text=En%20la%20actualidad%20son%20dispositivos,p%C3%A9rdida%20o%20malformaci%C3%B3n%20del%20globo&t](http://www.scielo.org.co/scielo.php?script=sci_arttext&pid=S012481462010000100007#:text=En%20la%20actualidad%20son%20dispositivos,p%C3%A9rdida%20o%20malformaci%C3%B3n%20del%20globo&t)
5. Gobierno Federal. Diagnóstico y tratamiento de la contusión ocular y orbitaria [Internet]. [citado 25 noviembre del 2022] Disponible en: [http://www.cenetec.salud.gob.mx/descargas/gpc/CatalogoMaestro/436\\_GPC\\_\\_Contusixn\\_ocular\\_y\\_orbitaria/GRR\\_Contusixn\\_ocular\\_y\\_orbitaria.pdf](http://www.cenetec.salud.gob.mx/descargas/gpc/CatalogoMaestro/436_GPC__Contusixn_ocular_y_orbitaria/GRR_Contusixn_ocular_y_orbitaria.pdf)
6. Vilar Salas S, Novoa Castro A, Quintero Busutil M. Rehabilitación protésica por pérdida ocular traumática [Internet]. Scielo.sld.cu. 2012 [citado 26 noviembre 2022]. Disponible en: [http://scielo.sld.cu/scielo.php?script=sci\\_arttext&pid=50864-21762012000400013](http://scielo.sld.cu/scielo.php?script=sci_arttext&pid=50864-21762012000400013)
7. Ballesteros J. Prótesis ocular [Internet]. Grupofranja2.com. 2021 [citado 25 noviembre del 2022]. Disponible en: <https://grupofranja2.com/index.php/optometria/item/381-protesis-Ocular>
8. Liste C, González- J, Parafita M. Adaptación de prótesis oculares [Internet]. Secontactologia.com. 2021 [citado 20 junio 2021]. Disponible en: <https://secontactologia.com/revista/revista-2006/08.htm>
9. Ministerio de Trabajo de Colombia. Fondo de Riesgos Laborales de la República de Colombia. Consolidado de estadísticas accidentales y enfermedades laborales 2016. [citado 26 noviembre 2022]. Disponible en URL:<http://fondoriesgoslaborales.gov.co/seccion/informacionestadistica/2016.htm>
10. Mintrabajo. Guía para el proceso de inclusión laboral. Personas con discapacidad [citado 26 Noviembre 2022]. Disponible en <https://www.mintrabajo.gov.co/documents/20147/59111836/GUIA+PARA+EL+PROCESO+DE+INCLUSION+LABORAL+DE+PCD.pdf/1d8631c0-58d5-8626-69cb-780b169fcd7?version=1.0>
11. Cordero Oropeza R, Díaz Enciso M, Orozco Buerrosto C, Oliva P, Miranda G, García J. “La influencia de la prótesis ocular en la calidad de vida de los pacientes que acuden a la clínica del CICS-UST” [Internet]. [Citado 12 de diciembre 2022]. Disponible en: [http://sappi.ipn.mx/cggi/archivos\\_anexo/20082684\\_6044.pdf](http://sappi.ipn.mx/cggi/archivos_anexo/20082684_6044.pdf)
12. Congreso de la república de Colombia. Proyecto de ley. [citado 12 de diciembre 2022]. <http://leyes.senado.gov.co/proyectos/images/documentos/Textos%20Radicalos/proyectos%20de%20ley/2016-%20-%202017/PL%20041-16%20PROTESIS%20OCULARES.pdf>
13. Mintz A. Metas psicológicas en la rehabilitación de pacientes con enucleación de órbita ocular. [Internet]. *psiquiatria.com*. [citado 12 de diciembre 2022]. Disponible en: <https://psiquiatria.com/bibliopsiquis/metapsicologicas-en-la-rehabilitacion-de-pacientes-con-enucleacion-de-orbita-ocular/>
14. Pulga, A, Pulga S. Percepción de vida, estética y autoestima en pacientes usuarios de prótesis ocular en Bogotá: 10 casos. 2020 [citado 12 de diciembre 2022]. Disponible en: <http://repositorio.uan.edu.co/bitstream/123456789/2335/1/2020AdrianaCamilaPulgaPantoja.pdf>
15. Wilson IB, Cleary PD. Vinculación de las variables clínicas con la calidad de vida relacionada con la salud: un modelo conceptual de los resultados de los pacientes. *JAMA* [Internet]. 1995 [citado el 16 de febrero de 2023]; 273(1):59. Disponible en: <https://jamanetwork.com/journals/jama/article-abstract/385444>
16. López Huerta J. Comparación de los dominios de la calidad de vida en migrantes de paso, cuidadores primarios de pacientes con cáncer y estudiantes de pregrado usando el WHOQOL-BREF [Internet]. Uaa.mx. [citado el 30 de enero de 2023]. Disponible en: <https://revistas.uaa.mx/index.php/caleidoscopio/article/view/2115/2497>

17. Lalaleo Yuccha, D. P., & Silva Leon, K. J. (2019). Las prótesis oculares como alternativa para la reinserción social, por parte de los profesionales de la Salud Visual del cantón Babahoyo, octubre 2018 - abril 2019. BABAHOYO: UTB, 2019. [Citado 18 de diciembre 2022] Disponible en: <http://dspace.utb.edu.ec/handle/49000/5869>
18. Alvarado Gamboa, E., Benavides Ríos, A., & Jiménez Castillo, R. (2019). Impacto en la República Mexicana del Programa Extramuros de Prótesis Maxilofacial de la Facultad de Odontología UNAM de 1994 al 2018 (reseña histórica). *Revista odontológica mexicana*, 23(1), 48–54. . . [Citado 18 de diciembre 2022] Disponible en: <https://doi.org/10.22201/fo.1870199xp.2019.23.1.70013>
19. Pulga Pantoja, A. C., & Pulga Pantoja, S. D. (2021). Percepción de vida, estética y autoestima en pacientes usuarios de prótesis ocular en Bogotá: 10 casos. [Citado 20 de diciembre 2022] Disponible en: <http://repositorio.uan.edu.co/handle/123456789/2335>
20. Gutiérrez Guauque, O. A. (2018). Prótesis faciales: alternativa de rehabilitación para niños y adultos. *ACTA DE OTORRINOLARINGOLOGÍA & CIRUGÍA DE CABEZA Y CUELLO*, 37(2), 95–102. [Citado 20 de Diciembre 2022] Disponible en: <https://doi.org/10.37076/acorlv37i2.314>
21. Jiménez, R. (2012). Logros y avances de una especialidad reciente. *Revista odontológica mexicana*, 16(2), 78–79. [Citado 20 de diciembre 2022] Disponible en: <https://doi.org/10.22201/fo.1870199xp.2012.16.2.30922DÍAZ>
22. MENDOZA, D. Rehabilitación biomecánica en mutilación de defectos craneofaciales por cáncer: Presentación de casos clínicos. Unam.mx. [Citado 20 de diciembre 2022] Disponible en: [https://www.odonto.unam.mx/~ivan\\_drupal/odonto/sites/default/files/inline-](https://www.odonto.unam.mx/~ivan_drupal/odonto/sites/default/files/inline-)
22. Makrakis, L. R., de Araújo, C. B., Macedo, A. P., & Silva-Lovato, C. H. (2021). The impact of an ocular prosthesis on the quality of life, perceived stress, and clinical adaptation of anophthalmic patients: A clinical and longitudinal trial. *Journal of Prosthodontics: Official Journal of the American College of Prosthodontists*, 30(5), 394–400. [Citado 20 de diciembre 2022] Disponible en: <https://doi.org/10.1111/jopr.13332>
23. Chin, K., Margolin, C. B., & Finger, P. T. (2006). Early ocular prosthesis insertion improves quality of life after enucleation. *Optometry (St. Louis, Mo.)*, 77(2), 71–75. [Citado 20 de Diciembre 2022] Disponible en: <https://doi.org/10.1016/j.optm.2005.12.012>
24. Heindl, L. M., Trester, M., Guo, Y., Zwiener, F., Sadat, N., Pine, N. S., Pine, K. R., Traweger, A., & Rokohl, A. C. (2021). Anxiety and depression in patients wearing prosthetic eyes. *Graefes Archive for Clinical and Experimental Ophthalmology*, 259(2), 495–503. [Citado 22 de Diciembre 2022] Disponible en: <https://doi.org/10.1007/s00417-020-04908-0>
25. Goiato, M. C., dos Santos, D. M., Bannwart, L. C., Moreno, A., Pesqueira, A. A., Haddad, M. F., & dos Santos, E. G. (2013). Psychosocial impact on anophthalmic patients wearing ocular prosthesis. *International Journal of Oral and Maxillofacial Surgery*, 42(1), 113–119. [Citado 24 de diciembre 2022] Disponible en: <https://doi.org/10.1016/j.ijom.2012.05.028>
26. Bochi, G. S., Silva, A. N. F. da, Messias, M. I. P., Melo, J. L. L., Sawada, N. O., Oliveira, F. L. de, & Nascimento, M. C. do. (2022). Sociodemographic, clinical, epidemiological and care aspects of children and adolescents treated for retinoblastoma in Brazil. *Medicina (Ribeirao Preto Online)*, 55(1), 185512. [Citado 24 de diciembre 2022] Disponible en: <https://doi.org/10.11606/issn.2176-7262.rmrp.2022.185512>
27. Dallazen, E., Queiroz, M. E., Llantada, Á. R., Battistetti, M. M., Gibim, C. H., Hochuli-Vieira, E., & Stabile, G. A. V. (2021). The importance of reestablishing orbitary architecture for rehabilitation with an ocular prosthesis: a case report. *Research, Society and Development*, 10(1), e10310111522. [Citado 26 de Diciembre 2022] Disponible en: <https://doi.org/10.33448/rsd-v10i1.11522>
28. Goiato, M. C., de Caxias, F. P., & dos Santos, D. M. (2018). Quality of life living with ocular prosthesis. *Expert Review of Ophthalmology*, 13(4), 187–189. [Citado 26 de Diciembre 2022] Disponible en: <https://doi.org/10.1080/17469899.2018.1503534>
29. Goiato, M. C., Nicolau, E. I., Mazaro, J. V. Q., Dos Santos, D. M., Vedovatto, E., Zavanelli, A. C., Filho, H. G., & Pellizzer, E. P. (2010). Mobility, aesthetic, implants, and satisfaction of the ocular prostheses wearers. *The Journal of Craniofacial Surgery*, 21(1), 160–164. [Citado 26 de Diciembre 2022] Disponible en: Doi: 10.1097/SCS.0b013e3181cfe898
30. Ahn, J. M., Lee, S. Y., & Yoon, J. S. (2010). Health-related quality of life and emotional status of anophthalmic patients in Korea. *American Journal of Ophthalmology*, 149(6), 1005-1011.e1. [Citado 26 de Diciembre 2022] Disponible en: <https://doi.org/10.1016/j.ajo.2009.12.036>

31. Eroglu, O. (2017). Evaluation of quality of life of the anophthalmic patients. *Eurasian journal of medical investigation*. [Citado 26 de Diciembre 2022] Disponible en: Doi 10.14744/ejmi.2017.03522
32. Eroğlu, M., & Ersanlı, A. (2019). Effect of eye prosthesis implantation on quality of life and psychiatric aspects in patients with evisceration. *Psychiatry and behavioral sciences*, 8(0), 1. [Citado 28 de Diciembre 2022] Disponible en: <https://doi.org/10.5455/pbs.20180705091222>Saxby, E., Davies, R., & Kerr, J. (2019).
33. Living with an artificial eye-the emotional and psychosocial impact. *Eye*, 33(8), 1349–1351. [Citado 28 de Diciembre 2022] Disponible en: DOI: 10.1038/s41433-019-0398-y

21

## PROCESO DE ADAPTACIÓN DE PRÓTESIS OCULARES EN PACIENTES ENUCLEADOS Y/O EVISCERADOS POR DIAGNÓSTICO CONFIRMADO DE CUERPO EXTRAÑO INTRAOCULAR. REVISIÓN SISTEMÁTICA DE LITERATURA.

WILLIAM ARLEY POLO

[william.polo@ustabuca.edu.co](mailto:william.polo@ustabuca.edu.co)

Universidad Santo Tomás, División Ciencias de la Salud Facultad de Optometría Floridablanca.

### Palabras clave

Prótesis ocular;  
cuerpo extraño intraocular;  
conformador;  
trauma ocular por cuerpo extraño intraocular;  
cavidad anoftálmica.

### RESUMEN

**Objetivo:** Describir el proceso de adaptación de una prótesis ocular en pacientes enucleados y/o eviscerados por diagnóstico confirmado de cuerpo extraño intraocular. Revisión sistemática de literatura

**Metodología:** Estudio tipo revisión sistemática, se tuvo en cuenta artículos publicados a partir del año 2008 hasta el 2022, que reportaban información sobre los cuerpos extraños intraoculares y la adaptación de las prótesis oculares, para dar cumplimiento a los objetivos planteados, se presentaron diferentes variables bibliométricas, en el procedimiento se establecieron las variables clínicas, mediante la construcción de las ecuaciones de búsqueda y posteriormente se investigó en tres bases de datos donde los artículos preseleccionados fueron

evaluados según su calidad para finalmente obtener información de las investigaciones. **Resultados:** Se encontraron un total de 4560 artículos, de los cuales se preseleccionaron 43 investigaciones que fueron llevadas a control de calidad según las listas de chequeo donde finalmente se seleccionaron 17 artículos, en ellos se evidenció que es importante la adaptación de una prótesis ocular en pacientes con trauma ocular por cuerpo extraño intraocular ya que permite al usuario recuperar su estética, su apariencia cosmética y le permite reintegrarse de nuevo a la sociedad en sus ámbitos laborales. En cuanto a cuerpos extraños el más evidente fue por arma de fuego y accidentes laborales de origen metálicos, en cuanto la patología provocada por el cuerpo extraño más frecuente se encontró la endoftalmitis seguida del desprendimiento de retina, su pronóstico es reservado dependiendo de la zona de afectación, extensión y el tamaño, se ejecutan procedimientos quirúrgicos de enucleación y evisceración siendo este el más utilizado.

## Key words

Ocular prosthesis, intraocular foreign body, conformer, ocular trauma due to intraocular foreign body, anophthalmic cavity.

## ABSTRACT

**Objective:** To describe the process of adaptation of an ocular prosthesis in patients enucleated and/or eviscerated by confirmed diagnosis of intraocular foreign body.

**Methodology:** Systematic review type study, articles published from 2008 to 2022 were taken into account, which reported information on intraocular foreign bodies and the adaptation of ocular prostheses, to comply with the objectives set, different bibliometric variables were presented, in the procedure the clinical variables were established, through the construction of the search equations and subsequently investigated in three bases of data where the shortlisted articles were evaluated according to their quality to finally obtain information from 7 investigations.

**Results:** A total of 4560 articles were found, of which 43 investigations were preselected that were taken to quality control according to the checklists where 17 articles were finally selected, in them it was evidenced that it is important to adapt an ocular prosthesis in patients with ocular trauma by intraocular foreign body since it allows the user to recover their aesthetics, its cosmetic appearance and allows it to reintegrate back into society in its work environments. For foreign bodies the most obvious was by firearm and occupational accidents of metallic origin, as the pathology caused by the most frequent foreign body was found endophthalmitis followed by retinal detachment, its prognosis is reserved depending on the area of affection, extension and size, surgical procedures of enucleation and evisceration are executed, this being the most used.

## INTRODUCCIÓN

131 El ojo es el órgano de la visión localizado en la cavidad orbitaria está conformado por tres capas principales una externa (córnea, esclerótica), intermedia (úvea, iris, cuerpo ciliar y la coroides) e interna (retina), y con dos contenidos oculares como el humor acuoso y el humor vítreo conformando consigo lo que se conoce como globo ocular<sup>(1)</sup>. La integridad del globo ocular puede verse afectada por diferentes manifestaciones clínicas y por traumatismos intraoculares, donde se entiende como trauma a aquellas lesiones de origen mecánico, físico o químico causadas por diferentes objetos contusos o penetrantes sobre la superficie ocular, sus anexos e inclusive sus estructuras internas, generando síntomas como disminución de la visión, dolor, sensación de cuerpo extraño y enrojecimiento ocular<sup>(2)</sup>.

Los traumas oculares presentan una incidencia de 3,5/100.000 habitantes/, siendo más frecuente en hombres entre edades comprendidas de los 10 a los 30 años<sup>(3)</sup>, son considerados como causas de ceguera monocular y/o binocular, y de pérdida de campo visual. Existen diversas clasificaciones para determinar la presencia de traumatismos oculares, una de

30

ellas fue propuesta por Birmingham, Birmingham Eye Trauma Terminology (BETTS), en ésta se considera que dentro de las lesiones a globo cerrado se encuentran la laceración lamelar y la contusión, mientras que en el caso de lesiones de globo abierto es posible incluir la ruptura, lesión penetrante, lesión perforante, cuerpo extraño intraocular (CEIO) y mixto (4).

Con respecto al trauma ocular abierto se encuentran los cuerpos extraños intraoculares (CEIO) los cuales ocurren en el 18-41% de las lesiones a globo abierto, donde ingresan significativamente al globo ocular siendo en su mayoría 90% de origen metálicos (5), dentro de sus manifestaciones clínicas se pueden encontrar disminución de agudeza visual severa, hemorragia intraocular, mezcla de cristalino y vítreo, uveítis traumática severa con inflamación intraocular persistente y la ruptura de la barrera hemato-retiniana interna y externa, catarata traumática, desprendimiento de retina, entre otros (6).

Dentro de sus causas, se encuentran los accidentes laborales (agricultura, construcción, metal y minería), los accidentes domésticos y los accidentes por arma de fuego y arma blanca, según lo reportado en la literatura por Pérez García y colaboradores los accidentes oculares ocurren corrientemente martillando (7) por la falta de uso de elementos de protección personal. En Colombia, la incidencia para trauma ocular es de 557,93 eventos por 100.000 personas año. Los cuerpos extraños intraoculares se presentan en un 8,6% de los casos (8), Aproximadamente 75% de los CEIO se alojan en el segmento posterior (9,10), por ello, cuando existen alteraciones graves como perforación del globo ocular se deben evaluar diferentes aspectos en cuanto al agente agresor conociendo su tamaño, localización, tipo (Metálico, vegetal, arma de fuego, arma blanca) y las condiciones del globo ocular.

El procedimiento clínico depende del pronóstico del personal de salud visual y depende de la velocidad del daño, en la exploración se observa la longitud y localización de la puerta de entrada del agente o cuerpo extraño lográndose evidenciar si hay daño retiniano (7); si el cuerpo extraño ingresa por esclera pierde menos energía que los de córnea, por ende, hay menos riesgo de perforación evitándose llegar hasta la enucleación y/o evisceración (7). Para poder tener una mejor exploración del humor donde se aloja el cuerpo extraño es importante contar con la ayuda de técnicas o estudios imagenológicos como la ecografía ocular, la tomografía axial y la resonancia magnética (11).

Como paso final, se realiza una intervención quirúrgica y uso de antibióticos intravenosos y/o oftálmicos (12), en los casos donde el cuerpo extraño intraocular genere perforación y pronóstico grave se debe realizar la extracción del globo ocular mediante un procedimiento conocido como enucleación (13), donde posteriormente se adapta una prótesis ocular, las cuales son dispositivos artificiales con objetivos funcionales y estéticos, dichos dispositivos médicos se encuentran elaboradas en diferentes materiales donde en la actualidad el más utilizado es el polimetilmetacrilato por las funciones de biocompatibilidad con la cavidad anoftálmica (14), dichos objetos tienen como función fortalecer la calidad de vida y la autoestima del usuario tras la pérdida de su ojo (13).

60

Por lo mencionado anteriormente, se plantea la siguiente pregunta de investigación: ¿Por qué es fundamental conocer el proceso de adaptación de una prótesis ocular en pacientes enucleados y/o eviscerados por cuerpo extraño intraocular?

21

Es importante describir los procesos de adaptación de la prótesis ocular para contribuir positivamente en los aspectos sociales, laborales, estéticos y emocionales, para permitir la reintegración al campo laboral y social. De igual manera, se busca fortalecer el campo de la academia en cuanto a las prótesis oculares mediante la publicación de artículos científicos, como al manejo que como profesionales de la salud visual se debe tener para una correcta adaptación de la prótesis ocular y el manejo clínico de pacientes con cuerpo extraño intraocular.

## MATERIALES Y MÉTODOS

En la revisión sistemática se incluyeron artículos publicados entre 2008 hasta el 2022, en idioma inglés y español. Se excluyeron las publicaciones con un porcentaje menor al 60% de confiabilidad según listas de chequeo correspondientes para cada tipo de estudio (Prisma, Strobe, Consort).

La búsqueda se realizó en las bases de datos Google académico, PubMed, y Scielo empleando ecuaciones de búsqueda estructuras con base en los siguientes descriptores identificados en los tesauros DeCs y Mesh, tales como: prótesis oculares, cuerpo extraño intraocular, trauma ocular, fondos de saco, cavidad anoftálmica, pronóstico clínico, conformadores, implantes, injerto dermograso.

Se describieron variables bibliométricas con el propósito de describir las características bibliográficas de las publicaciones escogidas en las bases de datos, en ellas se considera el año de publicación, idioma, tipo de publicación, país. También se consideraron variables temáticas como: tamaño de la cavidad, los signos y síntomas, la localización intraocular, pronóstico, presencia de implantes y conformador, presencia de fondos de saco, tipo de cuerpo extraño, afectación de los párpados y procedimiento ejecutado (evisceración o enucleación)

En el proceso de selección de las publicaciones inicialmente se identificaron los artículos que por título evidenciaran información referente a las características descritas y posteriormente, se hizo lectura del resumen y seguidamente se hizo lectura del texto completo, que permitió la extracción de variables bibliométricas (año de publicación de la revista, tipo de estudio, idioma, autores, ámbito geográfico) y temáticas (Tipo de cuerpo extraño intraocular, localización intraocular, signos y síntomas, afectación de los párpados, pronóstico ocular, tipo de procedimiento a ejecutar, cavidad anoftálmica, presencia fondos de saco, prótesis ocular y presencia conformador.

Para minimizar la ocurrencia de sesgo de publicación, se consultó literatura gris y se efectuó búsqueda en cadena.

Dada que la investigación es una <sup>1</sup>revisión sistemática de literatura se aplicó la normatividad sobre derechos de autor y propiedad intelectual en Colombia, la cual <sup>36</sup>protege para utilizar las diferentes publicaciones, bajo la ley número 1915 del 12 de julio del 2018, esta ley decreta que: <sup>7</sup>“salvo prueba en contrario, que la persona bajo cuyo nombre, seudónimo o su equivalente se haya divulgado la obra, será el titular de los derechos de autor” (16).

Luego, se construyeron las ecuaciones de búsqueda utilizando los términos normalizados unidos con los operadores booleanos de intersección [AND], [OR], las ecuaciones fueron buscadas tanto en inglés y español <sup>129</sup>que pueden verse en la tabla 1:

**Tabla 1.** Ecuaciones de búsqueda

Ecuaciones en Español	Ecuaciones en Inglés
“prótesis oculares” AND “cuerpo extraño intraocular”	<sup>55</sup> ocular prostheses” AND “intraocular foreign body”
“trauma ocular” AND “cuerpo extraño intraocular”	“ocular trauma” AND “intraocular foreign body”
“pronostico” AND “cuerpo extraño intraocular”	“prognosis” AND “intraocular foreign body”
“injerto dermograso” AND “cuerpo extraño intraocular”	“dermal fat graft” AND <sup>55</sup> “intraocular foreign body”
“cuerpo extraño intraocular” AND “conformador”	“intraocular foreign body” AND “former”
“cavidad anoftálmica” AND “cuerpo extraño intraocular”	“anophthalmic cavity” AND “intraocular foreign body”
“prótesis ocular” AND “Trauma ocular” AND “cuerpo extraño intraocular”	“ocular prosthesis” AND <sup>55</sup> “ocular trauma” AND “intraocular foreign body”
“implantes” AND “cuerpo extraño intraocular” AND “signos” AND “síntomas”	“implants” AND “intraocular foreign body” AND “signs” AND “symptoms”
“Cuerpo extraño intraocular” AND “prótesis oculares” AND “enucleación”	“Intraocular foreign body” AND “ocular prosthesis” AND “enucleation”
“Cuerpo extraño intraocular” AND “prótesis oculares” AND “evisceración”	“Intraocular foreign body” AND “ocular prosthesis” AND “evisceration”

## RESULTADOS

Para la revisión de literatura se aplicaron las diferentes ecuaciones de búsqueda obteniendo una síntesis de resultados de 4560 artículos, donde se llevó a cabo un filtro para el periodo de publicación entre 2008 al 2022 dando como resultado 3192, las publicaciones escogidas por resumen fueron 190 investigaciones, es importante dar a conocer que 80 de esos artículos se encontraban duplicados lo que quiere decir que el mismo título o investigaciones estaba en más bases de datos. <sup>7</sup> Del total de las 43 publicaciones que pasaron a control de calidad según las diferentes listas de chequeo CARE, PRISMA, STROBE, se incluyeron solo 17 que cumplieran con la evaluación de calidad.

<sup>1</sup> Luego, según la búsqueda en las bases de datos se seleccionaron los siguientes estudios teniendo en cuenta su calidad y confiabilidad, para ello, se clasificaron según el idioma, país, entre otros factores.

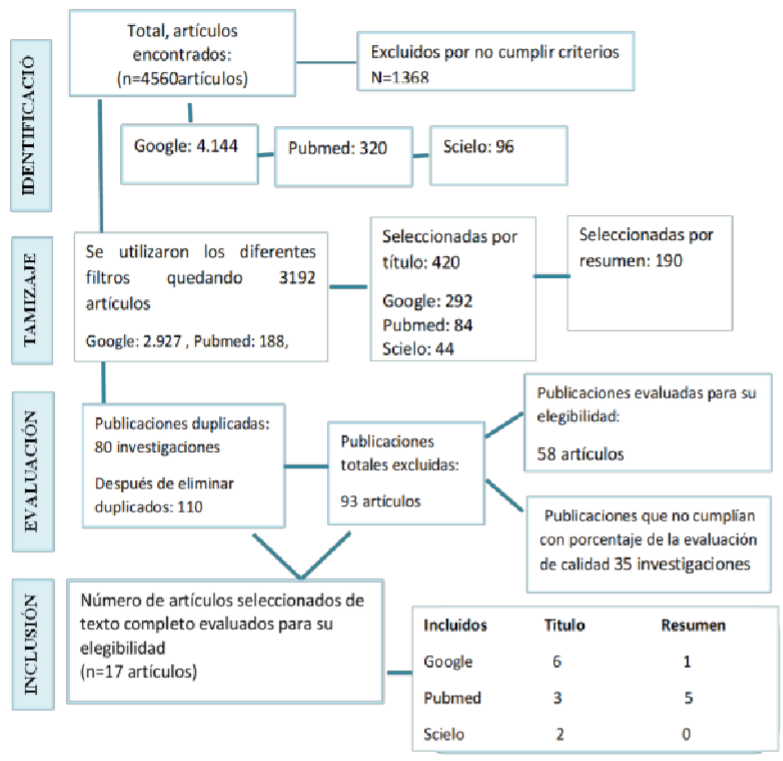
Estos datos pueden revisarse en diagrama de flujo de la figura 1.

Al analizar la información se resaltó que se hizo de manera descriptiva, contando con la información de las listas de chequeo que se hizo independiente para estudiar la calidad de los artículos, escogiendo quienes tuvieran el 60% de calidad. Igualmente, todos los artículos incluidos consideraron información dada en las variables bibliométricas, para que se cumpliera el tipo de estudio, idioma, apellido y nombre del autor y fecha de publicación.

### Síntesis de resultados

<sup>21</sup> 17 artículos fueron incluidos a la síntesis de resultados para obtener información sobre la importancia de la adaptación de prótesis oculares en pacientes enucleados y/o eviscerados por diagnóstico confirmado de cuerpo extraño intraocular revisión sistemática de literatura, donde se encontró información sobre las diferentes variables expuestas. Los resultados de los estudios cuentan con buena calidad según las listas de chequeo.

Figura 1. Diagrama de flujos de resultados



Dentro de la síntesis de resultados se encontró que el cuerpo extraño más frecuente en las revisiones de literatura presentadas fue por arma de fuego <sup>(17) (18) (20)</sup>, seguido de aquellos de origen metálico provocados por instrumentos laborales como martillos, equipos de mantenimiento e ingenierías <sup>(15) (16)</sup>.

Para su ubicación al ser intraocular, afecta significativamente el polo posterior, pero cabe aclarar que estructuras como órbita, huesos orbitarios, párpados, esclera, córnea y cámara anterior se suelen ver afectadas <sup>(19) (21)</sup>. En algunas investigaciones se encontraron daños graves como pérdida de la anatomía del globo ocular, salida de la úvea y el iris, opacidad del cristalino, alteraciones vítreas y retinianas <sup>(18) (19) (20)</sup>.

En cuanto a <sup>118</sup> los signos y síntomas más frecuentes, se encontró una alteración de la agudeza visual tanto leve como significativa, al punto de la no percepción de la luz, seguido de edemas corneales, dolor severo, sangrado excesivo, supuración crónica, <sup>5</sup> fractura de la pared externa de la órbita, hipotonía o disminución de la presión intraocular <sup>(18)(20) (21)</sup>, dentro de las alteraciones más complicadas se encuentran las fracturas de la pared de la órbita, protrusión del contenido ocular, fondo de ojo con hemorragia vítrea, <sup>18</sup> la herida de espesor completo en el párpado inferior izquierdo, opacidades en cristalino, endoftalmitis y desprendimientos de retina <sup>(22)(23)</sup>.

Como siguiente punto, se considera el pronóstico del paciente al sufrir un trauma ocular por cuerpo extraño intraocular, según los artículos todo depende de múltiples factores, incluidos el tamaño, el sitio, la composición (24), igual que, en la mayoría, se evita que los pronósticos son desfavorables para los accidentes que afectan el polo o el segmento posterior, donde el paso es la implementación de antibióticos intravenosos y procedimientos oculares como la esclera y los músculos extraoculares no se extraoculares.

Después, del procedimiento quirúrgico es importante verificar estructuras oculares como lo son la cavidad anoftálmica y los fondos de saco, es importante mantener unos <sup>8</sup> fondos de sacos amplios o profundos para ayudar a que no exista un estrechamiento de la cavidad y que termine alterando la adaptación de la prótesis ocular <sup>(15) (23) (26)</sup>.

Finalmente, la importancia de <sup>6</sup> la adaptación de una prótesis ocular en pacientes con cuerpo extraño intraocular, radica en devolver su autoestima como les permite a las personas reincorporarse en su centro laboral, como les permite <sup>5</sup> recuperar su estética, como un punto clave, ante el procedimiento quirúrgico inicialmente se coloca un implante ocular y a las seis semanas aproximadamente la prótesis ocular cosmética <sup>(15) (16) (17)</sup>, es importante aclarar que según la literatura al realizarse la evisceración la adaptación de prótesis es más exitosa que en la enucleación ya que en casos de extraer la esclera junto a todo el globo ocular <sup>132</sup> caso de la enucleación se genera en algunos casos la protrusión de la misma fuera de la cavidad anoftálmica <sup>(18)</sup>. La información extraída de los artículos puede revisarse en la tabla 2.

**Tabla 2. Resultados**

Autor (Año de publicación) País Idioma	Objetivo	Tipo de cuerpo extraño intraocular	Localización intraocular	Signos y síntomas / afectación de los parpados	Pronóstico ocular / tipo de procedimient o a ejecutar	Cavidad anoftálmica/ presencia fondos de saco	Prótesis ocular / presencia conformador
Faverani, L (2011) (15)  Brasil Inglés	Discutir la peculiaridad del abordaje multidisciplinario en el cuidado de un hombre de 33 años, víctima de un accidente de trabajo, con perforación del globo ocular y fractura orbitario- 13 mática.	víctima de un accidente de trabajo, por la ruptura de un disco de esmeril 13	Tejidos región orbitaria y hueso cigomático, 13	perforación del globo ocular, desbridamiento de heridas, control de sangrado, extracción de cuerpos extraños	Malo, evisceración ocular	Se restauró la armonía facial, especialmente en la estética	adaptación de una prótesis aloplástica asociada a la esclerótica homogénea 13
García. I (2008) (16)  Cuba Español	Descripción de lo ocurrido con un cuerpo extraño intraocular metálico gigante 13	cuerpo extraño metálico gigante (½ ring externo del rodamiento), 13	se alojó en el interior de la órbita sin fracturar sus paredes, de 13 ganización del globo sin dañar las paredes de la órbita 13	herida vertical en párpados superior e 13 rior, endoftalmitis, absceso orbitario, osteomielitis o fístulas con supuración crónica, hasta otras mucho más riesgosas como 13	El acto quirúrgico tuvo un carácter 13 urgente e hizo plastia de la esclera y se implantó hidroxipatita 13	Se colocaron múltiples colgajos para generar una conjuntiva más profunda para evitar estrechamiento de la cavidad 13	A la semana de la operación se le colocó una prótesis ocular que le permitió 13 perar su estética, el trabajador pudo reincorporarse a su centro laboral se confiera suma importancia a la 13

Autor (Año de publicación) País Idioma	Objetivo	Tipo de cuerpo extraño intraocular	Localización intraocular	Signos y síntomas / afectación de los párpados	Pronóstico ocular / tipo de procedimiento a ejecutar	Cavidad anoftálmica / presencia fondos de saco	Prótesis ocular / presencia conformador
		fracturar sus paredes		13			protección física para evitar traumas
Ceballos Barrera. M (2014) (17)	Describir trauma ocular por herida penetrante por arma de fuego, producida por la impulsión retrógrada del percutor al disparar una escopeta artesanal de cacería	arma de fuego, producida por la impulsión retrógrada del percutor al disparar una escopeta artesanal de cacería	ruptura de globo ocular el cual se compromete todo el espesor de la pared ocular estallido traumático del globo ocular izquierdo, ocurrió fractura de la pared externa de la órbita y laceración interna de tejidos blandos vecinos	5 Se retiró el cuerpo extraño, dolor intenso, marcada toma del estado general y signos tales estables heridas palpebrales y aumento de volumen en el área lateral, con sangrado moderado	Peor pronóstico, se completó la evisceración del ojo izquierdo, se recolocó el fragmento fracturado de la órbita en posición anatómica	5 exploración de la cavidad neoformada por el cuerpo extraño en los tejidos blandos de la región fronto-temporal y la plastia palpebral.	Se colocó un conformador temporal de órbita a los 5 días de la cirugía. A los 45 días se comenzó a emplear una prótesis intercambiable temporal y finalmente la que usa en la actualidad colocación posterior de la prótesis; y se realizó hemostasia, la rehabilitación con fines estéticos mediante prótesis ocular, inserción a las actividades laborales

Autor (Año de publicación) País Idioma	Objetivo	Tipo de cuerpo extraño intraocular	Localización intraocular	Signos y síntomas / afectación de los párpados	Pronóstico ocular / tipo de procedimiento a ejecutar	Cavidad anoftálmica / presencia fondos de saco	Prótesis ocular / presencia conformador
Gómez. M (2013) (18) Argentina Español	35	arma de fuego	córneo-esclerales, esclerales	estallido de ojo agudeza visual no luz; luego, los que ingresaron con agudeza visual luz-CD-bulto, catarata traumática, desprendimiento de retina	Evisceración y enucleación según la gravedad del paciente	Estrechamiento de la cavidad que genera protrusión de la prótesis	Rechazo a la prótesis colocada luego de la evisceración con la protrusión de la misma fuera de la cavidad orbitaria.
Martínez Peterlin A. (2022) (19) Argentina Español	123	plástico, vidrio y metal. Trauma en riña con arma de fuego	Herida escleral, estallido ocular, Ruptura corioidea, opacidad de medios	dolor y disminución de la visión del ojo izquierdo, Herida palpebral/proptosis, Herida escleral con protrusión de contenido, Quemosis	resolución quirúrgica con internación y antibióticos endovenosos, 3 casos con evisceración, 2 casos con enucleación	17 cavidad anoftálmica con buenos fondos de saco.	No información prótesis ocular

Autor (Año de publicación) País Idioma	Objetivo	Tipo de cuerpo extraño intraocular	Localización intraocular	Signos y síntomas / afectación de los párpados	Pronóstico ocular / tipo de procedimiento a ejecutar	Cavidad anoftálmica / presencia fondos de saco	Prótesis ocular / presencia conformador
<b>K Sharma A (2014) (20)</b> <b>Nepal</b> <b>Inglés</b>	Estudiar el perfil demográfico, el tipo, la gravedad, el resultado visual y la prótesis ocular de las lesiones oculares ocurridas durante el levantamiento popular de 2006 en Nepal.	Las balas no letales y los gases lacrimógenos explosivos	cuerpo extraño intraocular y rotura de globo y cristalino en la superficie y exudados de CA con hipema total	párpado severo y edema periorbitario, Lesión periorbitaria con hemorragia subconjuntival, lesión lacerada sobre la ceja izquierda, hemorragia subconjuntival, equimosis e iritis traumática leve y congestión conjuntival bilateral. La hemorragia retinal	se realizó evisceración y extracción de balas	No presenta información	El aspecto cosmético mejoró tras el implante de la prótesis ocular
<b>Morales, Osiris, O (2020) (21)</b> <b>México</b> <b>Español</b>	18 Describir características clínicas de sujetos con trauma orbitario para el reconocimiento	18 (palo de piñata) explosión de fuego artificial	pérdida de la anatomía del globo ocular, heridas penetrantes en córnea, esclera	18 edema y equimosis bipalpebral, agudeza visual en am 18 ojos: fija luz (hipema) y opacidad del cristalino. Fondo de	18 eración (retiro de la córnea y todo el contenido intraocular, conservando	Herida con compromiso del fondo de saco	18 e coloca un implante esférico de ácido poliláctico (PLA) en el espacio intraescleral y cierre por planos. A las seis semanas se coloca

Autor (Año de publicación) País Idioma	Objetivo	Tipo de cuerpo extraño intraocular	Localización intraocular	Signos y síntomas / afectación de los párpados	Pronóstico ocular / tipo de procedimiento a ejecutar	Cavidad anoftálmica / presencia fondos de saco	Prótesis ocular / presencia conformador
	temprano de lesiones graves.		con salida de iris y úvea	ojo con 18 morruga vítrea, la herida de espesor completo en el párpado inferior 18 izquierdo. efere dolor, sangrado y pérdida visual. Presenta restos hemáticos, edema y equimosis bpalpebrales. Agudeza visual en ojo izquierdo: no percepción de luz (NPL)	esclera y conjuntiva),		prótesis ocular cosmética.
Pérez Llanes A (2012) (22) Cuba Español	25 sentación	caída sobre objetos metálicos múltiples. que	25 herida penetrante corneal en hora 6 que se extendía desde el centro hasta la esclera en el sector inferior a través de la cual existía	con pérdida brusca 25 la visión,	se realizó evisceración con doble cobertura esclera	No reporta	25 implante orbitario de hidroxiapatita y conformador insertado durante el acto quirúrgico para rehabilitación ocular



Autor (Año de publicación) País Idioma	Objetivo	Tipo de cuerpo extraño intraocular	Localización intraocular	Signos y síntomas / afectación de los párpados	Pronóstico ocular / tipo de procedimiento a ejecutar	Cavidad anoftálmica/ presencia fondos de saco	Prótesis ocular / presencia conformador
24 España Español	trauma, tipos de cuerpo extraño intraocular, síntomas clínicos y pronóstico visual	compuestas por metales,	los cuerpos extraños intraoculares (88%), vítreo	24 era de percepción de luz. La presión intraocular era de 10, hemorragia vítrea	24 visual dependen de la zona y extensión de la lesión ocular, así como del tamaño del cuerpo extraño.		cosmético para la reintegración de la persona a la sociedad
Sánchez Peralta, B (2021) (25) No reporta Inglés	Analizar los datos morfológicos, las características clínicas, el manejo y el pronóstico de los pacientes con lesiones oculares relacionadas con los fuegos artificiales.	No especifica	Alteraciones en retina	Agudeza visual baja, presencia de inyección periquerática, edema, desprendimiento de retina, endoftalmitis, ruptura ocular, lesión perforante, defecto pupilar aferente	Poco favorable el diagnóstico dependiendo la gravedad de la lesión dada su extensión y profundidad. Se realiza técnicas de evisceración y enucleación	Afectación de la conjuntiva	Importancia de la adaptación de prótesis oculares

Autor (Año de publicación) País Idioma	Objetivo	Tipo de cuerpo extraño intraocular	Localización intraocular	Signos y síntomas / afectación de los párpados	Pronóstico ocular / tipo de procedimiento a ejecutar	Cavidad anoftálmica / presencia fondos de saco	Prótesis ocular / presencia conformador
Jijon Peña K (2021) (26) Ecuador Español	Describir caso de un	galvanizado (alambre)	Iris, cornea, esclera	manifiesta que de su ojo empieza a salir liquido en abundancia y se le salió de su cavidad orbitaria, dolor intenso, Anoftalmia adquirida		Cavidad orbitaria desinflamada, toma de impresión la cavidad, se descarta infecciones en la cavidad orbitaria, se observa una cicatrización del tejido conjuntiva	proceso de adaptación de prótesis ocular izquierda, buena adaptación de la prótesis, para un mayor confort del usuario y por ende que no interfiera en las actividades que realice.

## DISCUSIÓN

Los cuerpos extraños son objetos considerados un tipo de trauma ocular, que ocurre significativamente en espacios laborales causados en un 90% por objetos metálicos <sup>(6)</sup>, aunque también son causados por accidentes domésticos y los accidentes por arma de fuego y arma blanca <sup>(17), (18)</sup>, teniendo en cuenta lo reportado en la literatura se encuentran accidentes con rines, palos de piñata, martilleo excesivo <sup>(46) (21)</sup>, entre otros objetos que al impactar a gran velocidad al globo ocular generan traumas o heridas abiertas generando estallido ocular, perforación y protrusión del contenido ocular <sup>(15) (21)</sup>.

Dicho lo anterior, las alteraciones oculares comienzan principalmente en los párpados, orbita y huesos orbitarios, según lo reportado en la literatura se encuentran daños en las paredes de los huesos laterales, daño en el hueso cigomático <sup>(15)</sup>, al existir este efecto o trauma la anatomía del globo ocular se ve afectada y por ende sus estructuras sufren una desorganización y daño entre leve a severo, según Martínez y colaboradores, se genera en ciertos casos un estallido ocular, ruptura coroidal, opacidad de medios y desprendimiento de retina <sup>(19)</sup>, mientras que para Morales y colaboradores se generan heridas penetrantes en córnea, esclera con salida de iris y úvea <sup>(21)</sup>.

Del mismo modo, es fundamental realizar una evaluación a los pacientes con trauma ocular conociendo sus signos, síntomas y alteración palpebral, en la investigación titulada [Papel de distintas técnicas de imagen para identificar y localizar cuerpos extraños intraoculares relacionados con trauma ocular abierto: reporte de tres casos y revisión de la literatura](#) elaborado por Valera Corneja y demás autores se reportó que los pacientes con cuadros de cuerpos extraños intraoculares evidencian Agudeza visual baja, presencia de inyección periquerática, edema, desprendimiento de retina, endofalmitis, ruptura ocular, lesión perforante, defecto pupilar aferente <sup>(23)</sup>, algunos otros autores como Yichun refieren signos como hipema, hemorragia vítrea, laceración palpebral, catarata traumática, desprendimiento de retina/coroides <sup>(24)</sup>, en la mayor parte de las investigaciones la manifestación más frecuente es la endofalmitis <sup>(25)</sup>.

Para el pronóstico de la condición médica, depende exclusivamente de la gravedad y del impacto sobre el globo ocular del cuerpo extraño intraocular, cuando son lesiones que solo comprometen la superficie ocular la resolución del cuadro clínico es favorable, pero en los casos cuando impacta dentro del globo ocular se comienza a explorar la lesión dada su extensión, zona de afectación y la profundidad, para de esta manera conocer el procedimiento quirúrgico o tratamiento a ejecutar <sup>(24) (25)</sup>. Según la literatura al presentarse un daño o salida del contenido ocular, se inicia previamente con antibióticos intravenosos, seguido del procedimiento de enucleación si la esclera también se vio afectada, o la evisceración manteniendo la esclera y los músculos extraoculares <sup>(19), (23) (20)</sup>.

En cuanto a lo establecido por los autores para la cavidad anoftálmica y presencia de fondos de saco se careció de información ya que muchos artículos enfatizaron más en los cuerpos extraños, su pronóstico y la adaptación de prótesis

oculares; Aunque Jijon Peña en su artículo reporta la importancia de una Cuidad orbitaria desinflamada, de la misma manera, se habla de una cavidad anoftálmica con buenos fondos de saco para de esta manera evitar el estrechamiento de la cavidad <sup>(21) (23)</sup>.

## CONCLUSIONES

Es por ello, que es importante considerar la rehabilitación protésica ya que ocasiona un impacto positivo, en el ámbito laboral ya que permite que los trabajadores se reintegren otra vez en su campo, aunque suelen existir ciertas recomendaciones, esto le permite a la persona recuperar su autoestima, su estética y aspecto cosmético <sup>(15) (16)</sup>, cabe aclarar que antes de la implementación de la prótesis según la investigación titulada traumatismo accidental con globo ocular saltando cuyo autor Ceballos y colaboradores se debe colocar un conformador de orbita a los 15 días del procedimiento quirúrgico, y a los 45 días si implementar una prótesis intercambiable, finalmente si la prótesis <sup>(17)</sup>

Como fortalezas del trabajo anteriormente expuesto, se contó con información fundamental sobre el proceso de la adaptación de las prótesis oculares, de la misma manera, se evidenció que una de las técnicas más empleadas fue la evisceración ya que permitía conservar estructuras como los músculos extraoculares, la esclera, generando que la prótesis ocular sea móvil y de alguna forma que no se vea como un objeto artificial. También, que las investigaciones incluidas en la investigación contaron con la evaluación de calidad en las diferentes listas de chequeo.

Finalmente, la investigación contó con ciertas limitaciones, ya que no se evidencio mucha información sobre la afectación de los párpados y el estado de la cavidad anoftálmica tras sufrir un trauma ocular por cuerpo extraño. De igual manera, hubo una cierta limitación de artículos que contaran con información sobre cuerpo extraño y prótesis ocular.

**Commented [A1]:** Incluir conclusiones de manera separada para mantener la estructura de los artículos

## REFERENCIAS

1. Loayza Francisco. Anatomía ocular Oftalmología [citado el 18 de enero del 2023]. Disponible en: [https://sisbib.unmsm.edu.pe/bivirtualdata/libros/medicina/cirugia/tomo\\_iv/archivospdf/01anatocular.pdf](https://sisbib.unmsm.edu.pe/bivirtualdata/libros/medicina/cirugia/tomo_iv/archivospdf/01anatocular.pdf)
2. Rojas Salamanca L, Garcia Alfonso V, Castaño Pretelt Y. Factores de riesgo y estrategias de prevención en trauma ocular como accidente laboral [Internet]. Repository.urosario.edu.co. 2022 [citado 18 de enero del 2023]. Disponible en: <https://repository.urosario.edu.co/items/43e1fbc9-77f7-4a2a-9a58-baa2d89a77b0>
3. G.W. Schmidt, A.T. Broman, H.B. Hindman, M.P. Grant. Vision survival after open globe injury predicted by classification and regression tree analysis. *Ophthalmology*, 115 (2008), pp. 202-209 Disponible en: <http://dx.doi.org/10.1016/j.ophtha.2007.04.008>
4. Lobos C, Curutchet L, Rodríguez M, Cabrera F, Bernal L, Melian R. Traumatismo ocular a globo abierto. Cómo enfrentarnos a este desafío [Internet]. Sociedad canariadeoftalmologia.com. 2022 [citado 18 de enero del 2023].

Disponible en: [https://sociedadcanariadeoftalmologia.com/wp-content/revista/revista25/25sco03.htm#:~:text=El%20sistema%20de%20terminolog%C3%ADa%20del,y%20mixto%20\(cuadro%20](https://sociedadcanariadeoftalmologia.com/wp-content/revista/revista25/25sco03.htm#:~:text=El%20sistema%20de%20terminolog%C3%ADa%20del,y%20mixto%20(cuadro%20)

5. Z. Luo, M. Gardiner. The incidence of intraocular foreign bodies and other intraocular findings in patients with corneal metal foreign bodies. *Ophthalmology*, 117 (2010), pp. 2218-2221. Disponible en: <http://dx.doi.org/10.1016/j.ophtha.2010.02.034>
6. Pérez García D, Guerra García RA, Rúa Martínez R, Llerena Rodríguez JA. Cuerpo extraño intraocular en el segmento posterior. *Rev Cuba Oftalmol [Internet]*. 2012 [citado el 21 de febrero de 2023];25:561-72. Disponible en: [http://scielo.sld.cu/scielo.php?script=sci\\_arttext&pid=S0864-21762012000400008](http://scielo.sld.cu/scielo.php?script=sci_arttext&pid=S0864-21762012000400008)
7. García DP, García RAG, Martínez RR, Rodríguez JAL. Cuerpo extraño intraocular en el segmento posterior. *Rev Cuba Oftalmol [Internet]*. 2013 [citado el 21 de febrero de 2023];25(Suplemento). Disponible en: [https://revoftalmologia.sld.cu/index.php/oftalmologia/article/view/156/html\\_102](https://revoftalmologia.sld.cu/index.php/oftalmologia/article/view/156/html_102)
8. Andrea Galvis, MD Oph 1 Virgilio Galvis, MD Oph 2 John Bareño, MD, Res Oph 3 Juan Jose Rey, MD Epidemiología del trauma ocular en el Nororiente Colombiano. [citado el 21 de febrero de 2023] Disponible en: *Epid Revista SCO* 2005 · 38-2 : x – y.
9. Behrens-Baumann W, Praetorius G. Intraocular foreign bodies. 297 consecutive cases. [citado el 21 de febrero de 2023] Disponible en: DOI: 10.1159/000309963
10. Trabajo de Investigación Para Optar al TDO. Relación entre los tipos de traumas oculares en pacientes con cuerpo extraño intraocular y la agudeza visual postoperatoria [Internet]. Edu.co. [citado el 21 de febrero de 2023]. Disponible en: [https://repository.unab.edu.co/bitstream/handle/20.500.12749/1771/2014\\_Tesis\\_Jose\\_Agustin\\_Jaramillo\\_Sola.pdf?sequence=1&isAllowed=y](https://repository.unab.edu.co/bitstream/handle/20.500.12749/1771/2014_Tesis_Jose_Agustin_Jaramillo_Sola.pdf?sequence=1&isAllowed=y)
11. Boyd S, Sternberg P, Recchia F. Manejo moderno del trauma ocular. Panamá: [citado el 21 de febrero de 2023]. Disponible en: Jaypee- Highlights Medical Publishers; 2009. p. 87-108. DOI: 21 617.713 8692
12. Zamora Galindo I, González Yglesias Y, Martínez Díaz A, Milanés Armengol A. Cuerpo extraño intraocular. Presentación de un caso. *Medisur [Internet]*. 2012 [citado el 22 de febrero de 2023];10(2):136-9. Disponible en: [http://scielo.sld.cu/scielo.php?script=sci\\_arttext&pid=S1727-897X2012000200009](http://scielo.sld.cu/scielo.php?script=sci_arttext&pid=S1727-897X2012000200009)
13. Gómez Vega JC, Ocampo-Navia MI, Botero-Trujillo JJ, Fandiño-Hidalgo RE, Puentes Vargas JC. Quimioterapia intraarterial para el manejo del retinoblastoma. *Univ Médica [Internet]*. 2021 [citado el 14 de enero de 2023];62(4):50-9. Disponible en: [http://www.scielo.org.co/scielo.php?script=sci\\_arttext&pid=S2011-08392021000400007](http://www.scielo.org.co/scielo.php?script=sci_arttext&pid=S2011-08392021000400007)
14. Vinent Céspedes AM, Martí Pool M, Céspedes Quevedo MC. Características clínicas y evolutivas de pacientes rehabilitados con prótesis oculares. *Medisan [Internet]*. 2021 [citado el 14 de enero de 2023];25(6):1378-93. Disponible en: [http://scielo.sld.cu/scielo.php?script=sci\\_arttext&pid=S1029-30192021000601378](http://scielo.sld.cu/scielo.php?script=sci_arttext&pid=S1029-30192021000601378)
15. Faverani LP, Capelari MM, Ramalho-Ferreira G, Gomes-Filho JCO, Fabris AL da S, Marzola C, et al. Ocular Reconstruction After Zygomatic Complex Fracture With Retention of a Foreign Body. *Journal of Craniofacial*

- Surgery. 2011 Jul;22(4):1394–7. [citado el 11 de Junio 2023];25(6):1378–93. Disponible en: DOI: 10.1097/SCS.0b013e31821cc2e2
16. García C, Belett H, Puertas H, Fajardo A, Esther A, Hormigó S. [citado el 11 de Junio del 2023]. Disponible en: <https://www.redalyc.org/pdf/3684/368444987015.pdf>
  17. Ceballos BMC, Leyva LL, Álvarez PJ, Ceballos HM, Hernández EML, Méndez MR. Accidental trauma with eyeball popping-up. Revista Cubana de Medicina Militar [Internet]. 2014. [citado el 11 de Junio del 2023]. Disponible en <https://www.medigraphic.com/cgi-bin/new/resumenI.cgi?IDARTICULO=53634>
  18. Gómez M, Marengo J, Fanciotti P, Aguirre J, Tacconi C, Gutiérrez V, et al. Perforating ocular injuries in the Ophthalmology Service of "Hospital [Internet]. 2009 [citado el 11 de Junio del 2023]. Disponible en [https://oftalmologos.org.ar/oce\\_anteriores/files/original/090908e7afd27e44cd6afac15bb0241e.pdf](https://oftalmologos.org.ar/oce_anteriores/files/original/090908e7afd27e44cd6afac15bb0241e.pdf)
  19. Peterlin AM, Cardozo LA, Rocco C, Schweitzer C, Villalba JA, Malbrán JR, et al. Cuerpo extraño intraorbitario: estudio retrospectivo de serie de casos. Oftalmología Clínica y Experimental [Internet]. 2022 Sep 19 [citado el 11 de Junio del 2023]. Disponible en <https://revistaoce.com/index.php/revista/article/view/169>
  20. Sharma AK, Shah DN, Shrestha JK, Thapa M, Shrestha GS. Ocular injuries in the people's uprising of April 2006 in Kathmandu, Nepal. Nepalese Journal of Ophthalmology. 2014 Jul 22;6(1):71–9. [citado el 11 de Junio del 2023]. Disponible en: DOI: <https://doi.org/10.3126/nepjoph.v6i1.10775>
  21. Morales OO, Flores ANG, Gerez JMS, Pinto Álvarez CI, Chávez LNR, Cabrera LR. Descripción clínica y manejo de pacientes con trauma orbitario. Anales Médicos de la Asociación Médica del Centro Médico ABC [Internet]. 2020. 65(4):255–61. [citado el 11 de Junio del 2023]. Disponible en: DOI: 10.35366/97462
  22. P Alexander., Llanes D, Francis Y, Cárdenas Pérez D, Yaima Hernández Sánchez D, Bárbara E, et al. Presentación de dos casos de traumatismo palpebral severo Presentation of two cases of severe palpebral traumas. Revista Cubana de Oftalmología [Internet]. 2012 [citado el 11 de Junio del 2023]. Disponible en: <https://www.medigraphic.com/pdfs/revcuboft/rco-2012/rco122r.pdf>
  23. Rtiz Silveira C, Gali G, Reborido Fernández M, Díaz García M, Torres Ortiz M. Consideraciones generales sobre las técnicas de evisceración y enucleación del globo ocular. [citado el 11 de Junio del 2023]. Disponible en: <https://www.redalyc.org/pdf/3684/368448454011.pdf>
  24. Valera-Cornejo D, García-Roa M, Ramírez-Neria P, Villalpando-Gómez Y, Romero-Morales V, García-Franco R. Papel de distintas técnicas de imagen para identificar y localizar cuerpos extraños intraoculares relacionados con trauma ocular abierto: reporte de tres casos y revisión de la literatura. Medwave [Internet]. 2020 Jan 28 [citado el 11 de Junio del 2023]. Disponible en: doi: 10.5867/medwave.2020.01.7772
  25. Sánchez Peralda, B. Traumas oculares como causa de ceguera monocular. Edu.ec. [citado el 12 de junio de 2023]. Disponible en: <https://dspace.ucacue.edu.ec/bitstream/ucacue/11470/2/9BT2021-MTI126-SAN>
  26. Jijon Peña KL. Adaptación de prótesis ocular por enucleación en paciente de sexo masculino de 45 años de edad [Internet]. dspace.utb.edu.ec. 2021 [citado el 12 de junio de 2023]. Disponible en: <http://dspace.utb.edu.ec/handle/49000/10198>



PORTADA DIVISORIA Colocar imagen ilustrativa debajo del texto

## Capítulo 2

### REPORTE DE CASOS

Este capítulo presenta tres reportes de casos clínicos que ilustran diversas situaciones y desafíos en la adaptación y rehabilitación de pacientes con cavidades oculares complejas. A través de una narrativa detallada y minuciosa, se examinan los procedimientos de tratamiento, las estrategias de adaptación y los resultados clínicos en cada caso particular.

Estos reportes proporcionan una <sup>40</sup> <sup>51</sup> práctica y aplicada de la oftalmología, destacando la importancia de la individualización del tratamiento y la atención centrada en el paciente en la práctica clínica.

## CASCARILLA OCULAR EN PACIENTE ADULTO: REPORTE DE CASO

JASBLEIDY KARINA DÍAZ PABÓN

jasbleidy.diaz@ustabuca.edu.co

37 Universidad Santo Tomás, División Ciencias de la Salud Facultad de Optometría Floridablanca.

### Palabras clave

Asepsia de la prótesis ocular, calidad de vida, cavidad ocular, globo ocular, prótesis ocular, ptisis bulbi, cascarilla ocular

### RESUMEN:

**Objetivo:** Reportar caso de paciente adulto con cascarilla ocular por ptisis bulbi en ojo izquierdo. 70

**Reporte del caso:** Paciente masculino de 47 años de edad, con trauma ocular por detonación de mina en combate a la edad de 23 años de edad. Desde el año 2002 es usuario de cascarilla total con tolerancia 10/10, sin haberla cambiado, presenta rayado y erosión, espacio en la parte nasal entre la cavidad y el dispositivo médico, presentando movimientos en la posición de mirada. No asiste a controles de optometría y oftalmología de manera frecuente, y la asepsia de la cascarilla la realiza cada dos meses lavándola con agua. Sensibilidad presente con secreción color amarilla en conjuntiva tarsal inferior y reducción del volumen del ojo izquierdo.

**Conclusión:** La extracción del globo ocular es un procedimiento muy utilizado en casos de malformaciones congénitas, infecciosas, tumorales y traumáticas, y que provocan atrofia en la estructura y funcionalidad de cavidad ocular. Luego se realiza la adaptación de la prótesis ocular disponiendo de tres tipos de prótesis, que tienen como función la protección de la cavidad sin generar complicaciones. En algunas ocasiones suelen presentarse complicaciones tales como reducción del fórnix -profundidad del área de asiento de la prótesis-, resequedad, formación sarrica -costra o sensación de latigazo en el párpado superior (superficies rugosas), y afectaciones como ojo en ptisis bulbi, muy frecuentes en casos de trauma con globo ocular abierto, inflamación intraocular severa prolongada o recurrente, o por egresiones espontáneas tumorales como el retinoblastoma.

### Key words

Ocular prosthesis; open globe eye injury; orbital implants.

### 65 ABSTRACT

**Objective:** To report a case of an adult patient with ocular scale due to ptysis bulbi in the left eye.

**Case report:** 47-year-old male patient with eye trauma from mine detonation in combat at the age of 23. Since 2002 he wears a total husk, tolerance scale: 10/10, without having changed it, presents scratching and erosion, space in the nasal part between the cavity and the medical device, presenting movements in the gaze position. He does not attend optometry and ophthalmology controls frequently, and the asepsis of the husk is done every two months by washing it with water. There were yellow discharge in lower tarsal conjunctiva and reduced volume of the left eye.

**Conclusion:** The ocular prosthesis is a procedure widely used in cases of congenital, infectious, tumor and traumatic malformations, and that cause atrophy in the structure and functionality of the ocular cavity, for which surgical interventions are performed, having three types of prosthesis, double or single eyepiece, cosmetic scales or scleral shells, and formers, whose function is to protect the cavity without generating complications, although reduction of the fornix usually occurs -depth of the prosthesis seating area-, dryness, sarric formation -scab or lashing sensation in the upper eyelid (rough surfaces), and affectations such as pthisis bulbi, very frequent in cases of trauma with an open eyeball, prolonged or recurrent severe intraocular inflammation, or due to spontaneous tumor egress such as retinoblastoma.

## INTRODUCCIÓN

La prótesis ocular se ha constituido en una alternativa estética que facilita la rehabilitación del paciente (en aspectos emocionales-calidad de vida) y de salud visual, que ocupa la cavidad en ausencia del globo ocular o que ayuda a dar volumen a la cavidad en un ojo con ptisis bulbi. Entre las causas que concluyen en la adaptación de una prótesis ocular están las malformaciones congénitas, infecciosas, tumorales y traumáticas, y que provocan atrofia en la estructura y funcionalidad de esta cavidad (1).

La colocación de la prótesis ocular sucede posterior a una técnica quirúrgica de enucleación y evisceración para retirar el globo (extracción del contenido intraocular, manteniendo esclera, músculos extraoculares, nervio óptico y tejidos intraorbitarios) (2).

Los implantes orbitarios pueden ser de tipo integrable y no integrable, los primeros sintéticos porosos y no porosos, elaborados en materiales como cristal, acrílico, silicona y PMMA, y de los segundos, sintéticos porosos fabricados en hidroxiapatita y polietileno poroso, o autólogos que corresponde a un injerto dermograso (1).

Es de anotar que independientemente del tipo de implante orbitario que se coloque, existen riesgos de complicaciones por migración, extrusión e infección, producto del proceso de adaptación de la prótesis a la cavidad ocular al ocupar su volumen. Además del mantenimiento del contorno palpebral protegiendo su superficie, mejorando la movilidad del ojo afectado, además de contribuir a la salud mental y de autopercepción al asemejar la apariencia con el ojo contralateral (3). También hay que tener presente que la cavidad ocular está sujeta a atrofia progresiva de los tejidos blandos.

A estos factores se suma que frecuentemente el paciente se ve afectado por lo que se ha denominado síndrome post-enucleación o síndrome de la cavidad anoftálmica, caracterizado por la aparición de enoftalmos, blefaroptosis y laxitud

palpebral (4). De otra parte, el roce continuo de la prótesis con la superficie ocular o con la superficie conjuntival en el caso de extracción del globo ocular puede ocasionar irritación mecánica que lleva a la aparición de conjuntivitis, disfunción de glándulas de Meibomio, secreciones y sintomatología de ojo seco (5).

Para lograr una adaptación óptima de la prótesis ocular se deben tener presentes aspectos puntuales del ojo de referencia (ojo sano), además del tamaño de la altura palpebral, el diámetro del iris, diámetro horizontal de la pupila en condición habitual, exoftalmometría, así como el posicionamiento de la pupila y el iris, el color de la esclera, y el nivel de venas (nula, baja, media o alta) (4).

Se presenta un caso de un paciente adulto con cascarilla ocular por ptisis bulbi en ojo izquierdo cuyas características requirieron atención especializada por los riesgos de complicación producto del proceso de adaptación del globo ocular al perder parte de su volumen y efectos secundarios que inciden en la calidad de vida de las personas. Se cuenta con el consentimiento informado para datos y fotografías.

## REPORTE DE CASO

Paciente masculino de 47 años de edad, que sufrió trauma ocular por detonación de mina en combate, en el año 1999 a la edad de 23 años de edad, desde el año 2002 es usuario de cascarilla total, sin cambios desde entonces.

Fue atendido por urgencias el día del trauma explosivo, presentando AV SC OD: 20/20 Y OI NPL, reportando OD sano, OI con visión borrosa, amaurosis, cuerpo extraño penetrante, y desprendimiento de retina. Es diagnosticado con Trauma ocular penetrante OI, cuerpo extraño penetrante OI, desprendimiento de retina OI. Se realizaron tres intervenciones quirúrgicas y cinco controles. Primer proceso quirúrgico con Cerclaje + vitrectomía+ retiro de cuerpo extraño intraocular + perfluro + pelaje de membrana + endolaser OI.

En la primera cita de control el paciente es diagnosticado con hemorragia vítrea, desprendimiento de retina y catarata traumática. Se solicitó biometría reportando en K:39.62 – 41.12, LA 23.93, constante 116.8, Poder 00.00 – 20.66 y -1.00 – 22.00. Luego de ello se realizan tres intervenciones quirúrgicas: Vitrectomía + perforación + retinopexia + endolaser + facoemulsificación y cinco controles.

En el segundo control es solicitada y posteriormente realizada una segunda intervención quirúrgica Vitrectomía + perforación + retinopexia + endolaser + facoemulsificación en OI, tratamiento médico con Cefradina tableta, Oftaxol gotas, Acetaminofén y Timolol. En marzo de 2000 se realiza una tercera intervención quirúrgica en OI con extracción de aceite de silicón, vitrectomía anterior (por la opacidad capsular) e implante sec. LIO.

En marzo de 2000 en el control se evidenció en OI pseudofaquia, desprendimiento total de retina (confirmado con ecografía), amaurosis y reflejo de Marcus Gunn ++, sin recuperación de agudeza visual, diagnosticándose en OI

pseudoftaquia, DR total y ptisis bulbi, posterior a este hallazgo es solicitada una cascarilla total para el ojo izquierdo (figura 1 a).



Figura 1a. Muestra del ojo afectado del paciente sin cascarilla (foto tomada con cámara frontal)

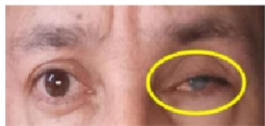

Figura 1b. Ojo izquierdo sin cascarilla

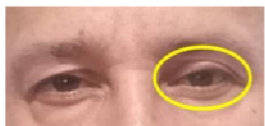

Figura 2 a y b. Cascarilla erosionadas  
a. Cara externa



b. Cara interna



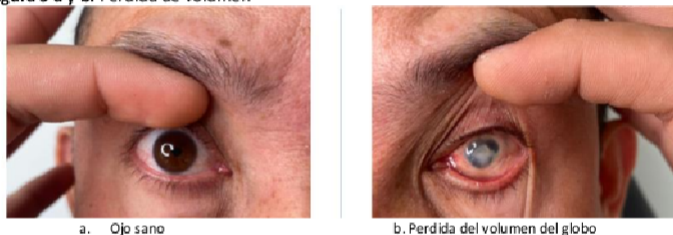
Acude a consulta en el año 2022, manifestando que la prótesis actual fue adaptada hace doce años, en el examen se evidencia la cascarilla rayada y con erosión (figura 2ª y b), además se observó espacio en la parte nasal entre la cavidad y el dispositivo médico y en la figura 3 se evidencia de pérdida de volumen de ojo izquierdo con respecto a ojo derecho al realizar posición primaria de mirada.

Además reporta que no asiste a controles de optometría y oftalmología de manera frecuente. La asepsia de la prótesis la realiza cada dos meses retirando la cascarilla y lavándola con agua. Se registran movimientos a posición de mirada. El espesor central de la cascarilla es de 2.4 mm. La tolerancia a la cascarilla es de 10/10.

Se recomienda cambio de prótesis ocular personalizada para rehabilitar la cavidad oftálmica izquierda y evitar asimetrías faciales y daño en la misma cavidad, así como realizar asepsia de la cascarilla enjuagando con agua y jabón líquido de pH neutro y dejar secar al aire, o usar solución multipropósito para limpieza y cuidado de lentes duros y gas permeables.

Como observaciones se registra que el paciente por costos quiere realizar un agregado a la cascarilla, pero se le informa que le puede quedar más pesada y se vuelva una cavidad asimétrica. En cuanto a la conducta se recomienda uso de corrección óptica para el O.D.

Figura 3 a y b. Pérdida de volumen



## DISCUSIÓN

Las prótesis oculares son piezas artificiales utilizadas con fines estéticos, rehabilitación física, psíquica-emocional-<sup>4</sup> toestima y social, además de preservar los tejidos anoftálmicos, preservan la tonalidad muscular palpebral, ayudan al drenaje lagrimal y prevenir la acumulación de fluido en la cavidad ocular (6). Mimetizando la apariencia simétrica del ojo contralateral, el proceso inicia con la extracción del globo ocular mediante tratamientos quirúrgicos de enucleación, evisceración, recubrimiento conjuntival y en otros casos el globo ocular se mantiene, pero no es funcional en cuanto a visión es su volumen es menor, en éste último caso se adapta una cascarilla cuyo espesor depende de las características de la cavidad orbitaria, generalmente inferior a 3 mm, en este caso corresponde a 2,4 mm (7).

Existen tres tipos de prótesis, completa realizada a partir de iris pintado a mano (8), las cascarillas cosmética<sup>3</sup> conchas esclerales, similares a las anteriores pero más delgadas con espesor menor a 3 mm, recomendadas cuando el paciente conserva el globo ocular con menor tama<sup>3</sup>, lo que permite su adaptación sin necesidad de intervención quirúrgica previa (7), y los conformadores, que se utilizan para evitar adherencia entre conjuntivas tarsal-bulbar y evitar la contracción de la cavidad ocular, difiriendo de las anteriores en que su apariencia es transparente y presenta orificios de ventilación central (9). En el presente caso, el paciente cuenta desde el año 2000 con una cascarilla cosmética o concha escleral de 2.4 mm de espesor que presenta rayado y erosión.

Independientemente del tipo de pró<sup>11</sup>is que se utilice, el aspecto esencial de este aditamento es mantener la salud conjuntival para alcanzar su confort, ya que las capas epiteliales de la conjuntiva están dotadas de células y glándulas que generan las secreciones (10).

Kumar y Raizala (11), manifiestan que si bien la mayoría de estos dispositivos médicos<sup>4</sup> salvaguardan el estado la cavidad sin generar complicaciones, no se está exento de presentar reducción del fórnix -profundidad del área de asiento de la prótesis-, resequedad, formación sárrica -costra o sensación de latigazo<sup>4</sup> el párpado superior (superficies rigosas), además de exudados (alertan sobre posibles alergia al material protésico) o infecciones discretas en el surco o fondo del saco, derivado del soporte y la retención de las prótesis ocular.

<sup>11</sup> En el caso que se reporta en el presente estudio, si bien se refiere tolerancia a la cascarilla (10/10), se pueden presentar algunas afectaciones como secreción color amarillo en conjuntiva tarsal inferior.

Ramírez-García et al (12), consideran que la ma<sup>4</sup>ía de los pacientes anoftálmicos presentan secreción, debido a múltiples factores como conjuntivitis alérgica tipo conjuntivitis papilar gigante, retracciones conjuntivales, inadecuada rehabilitación protésica, extrusión del implante, granulomas piógenos, fondos del saco demasiado profundos, insuficiencia lagrimal o alguna obstrucción en la porción excretora de la vía lagrimal, factores que pueden ocasionar deformación de la cavidad, además de la afectación estética del rostro, por lo que se requiere de controles periódicos, y técnicas adecuadas de asepsia para prevenir afectaciones mayores como desbalance en la microbiota de la superficie de la cavidad orbitaria (13).

En el reporte de caso que **añade** a este artículo, el paciente ha sido negligente en la asistencia a los controles, por lo que no se ha diagnosticado ni tratado la presencia de secreción amarillenta, que implican la necesidad de rehabilitar la cavidad oftálmica y evitar asimetrías faciales y daño en la misma cavidad.

En cuanto a la asepsia, los hábitos de **higiene de la cavidad anoftálmica** y **presencia de secreciones**, existen diferencias significativas en cuanto a periodicidad, ya que, a mayor frecuencia de **manipulación de la prótesis** y de su respectiva **cavidad de asiento**, pueden generar mayores focos infecciosos que inciden en la flora microbiótica ocular (14). En el presente caso, el paciente retira la prótesis cada dos meses y la lava con agua.

Un aspecto muy importante a tener en **4** cuenta es relacionado por Carrazana et al (15), indicando que con el paso del tiempo se presentan cambios derivados de la **escisión del globo ocular metabólicamente activo y con aporte sanguíneo** **4** por la contracción de los músculos extraoculares, ocasionando también retracciones en la **conjuntiva correspondiente y el fondo del saco que se desplaza en relación con los movimientos oculares**. En el mismo ser **4** lo se pronuncia Vicent et al (16), al manifestar que el **extendido uso de la prótesis incrementa su atipicidad por cuanto el factor mecánico del peso y el roce de la prótesis modifican la arquitectura conjuntival normal**.

Las retracciones de los músculos extraoculares generan adherencias de **4** la **cápsula de Tenon entre las fibras musculares y las vainas**, que llevan a que la función muscular sea asumida por los **fórnix** y la prótesis (17). Las retracciones en los músculos extraoculares las presenta el paciente del caso que se reporta, ya que su procedimiento quirúrgico se realizó en el año 2002.

No ocurren las mismas afectaciones en el párpado inferior, aunque no está exento de generarse, porque como **4** la **prótesis** **4** es mantenida en posición por el **fórnix** y el **párpado inferiores se generan las acciones musculares necesarias por ser la principal estructura de soporte**. Sin embargo, con el tiempo los efectos gravitacionales constantes derivados del peso de la prótesis y la **atrofia de la grasa orbitaria**, hacen que el párpado inferior desarrolle un incremento de laxitud que puede conducir a un **inadecuado soporte de la prótesis con prolapso de esta**, por tanto, es importante una **prótesis apropiada con un peso ligero** (15, 16, 17). El **inadecuado soporte de la prótesis** en el paciente se relaciona en la historia clínica del caso que se analiza, presentando espacio en la parte nasal entre la cavidad y el dispositivo médico, ocasionando movimientos a posición de mirada.

Carrazana et al (15), esgrimen que las principales alteraciones conj **135** ales y palpebrales se relacionan con **4** la **atrofia de la grasa periorbitaria, el anquibléfaron y la pseudoptosis por el transcurso del tiempo del proceso quirúrgico**. En el análisis del **presente caso**, no se puede dar evidencia de estas incidencias dado que el paciente ha sido renuente a los controles periódicos para llevar una secuencia de las transformaciones que se hayan presentado, pero si se evidencia **pérdida de volumen orbitario en ojo izquierdo con respecto al del ojo derecho**.

## CONCLUSIONES

El objetivo fundamental del procedimiento quirúrgico para extracción del globo ocular antes de **5** la **colocación de la prótesis ocular** **4** relaciona con **la protección de la cavidad sin generar complicaciones, aunque suele presentarse reducción del fórnix -profundidad del área de asiento de la prótesis-**, **resequedad** **4** **formación sárrica -costra o sensación de latigazo en el párpado superior (superficies rugosasa)**, además **de exudados o infecciones discretas en el surco o fondo del saco**, derivado del soporte y la retención de las prótesis ocular.

Es importante recordarles a los usuarios de prótesis ocular los controles y la debida limpieza de sus dispositivos médicos para evitar posibles agentes bacterianos o una posible patología secundaria.

Dado que no se cuenta con reportes de seguimiento periódico a la evolución del contorno palpebral para proteger su superficie, mejorando la movilidad del ojo afectado, se hace necesario incentivar la realización de nuevos estudios de caso

para confrontar los resultados de rehabilitación con evidencia científica que sirva de retroalimentación a profesionales de optometría para futuras intervenciones quirúrgicas.

Se sugieren investigaciones <sup>2</sup> donde se destaque información como: limpieza, tiempo de reemplazo de prótesis, estética visual para ser más integral con los pacientes y ofrecer un apoyo a estos usuarios.

## REFERENCIAS

1. Martínez-Fernández, E. (2021). Cavidades anoftálmicas y prótesis oculares. análisis mediante cuestionarios online y examen físico de la perspectiva de pacientes, oftalmólogos y protésicos. Universidad de Valladolid, Escuela de Doctorado Universidad de Valladolid. <https://uvadoc.uva.es/bitstream/handle/10324/48587/TFM-M532.pdf?sequence=1>
2. Al-Dahmash, S.A.; Bakry, S.S.; Almadhi, N.H.; Alashgar, L.M. (2017). Indications for enucleation and evisceration in a tertiary eye hospital in Riyadh over a 10-year period. *Ann Saudi Med*; 37: 313–316, DOI: 10.5144/0256-4947.2017.313
3. Schellini S, J.E.; Sousa, R.; Burroughs, J.; El-Dib, R. (2016). Porous and nonporous orbital implants for treating the anophthalmic socket: A meta-analysis of case series studies. *Orbit* 2016; 35: 78–86, DOI: 10.3109/01676830.2016.1139591
4. Pulga-Pantoja, A.C.; Pulga-Pantoja, S.D. (2020). Percepción de vida, estética y autoestima en pacientes usuarios de prótesis ocular en Bogotá: 10 casos. Universidad Antoni Nariño, línea de investigación: ciencias de la visión e innovación óptica, Bogotá, Colombia, <http://repositorio.uan.edu.co/bitstream/123456789/2335/1/2020AdrianaCamilaPulgaPantoja.pdf>.
5. Hatamleh, M.M.; Abbariki, M.; Alqudah, N.; Cook, A.E. (2017). Survey of Ocular Prosthetics Rehabilitation in the United Kingdom, Part 1: Anophthalmic Patients' Aetiology, Opinions, and Attitudes. *J Craniofac Surg*; 28: 1293–1296, DOI: 10.1097/SCS.0000000000003656
6. López-Ángeles R.E. (2017) Patógenos en la cavidad anoftálmica en portadores de prótesis ocular [tesis de especialidad]. México: Universidad Autónoma de México; <http://www.odonto.unam.mx/sites/default/files/inline-files/516001210.pdf>
7. Foucault. (2021). Foucault Acerbi. <https://www.foucaultacerbi.com.ar/protesis-oculares/cascarillas-esclerales/>
8. Oftalvist. (2021). <https://www.oftalvist.es/es/especialidades/protesisocular>
9. Meca Ópticos. (2021). Meca Ópticos <https://mecaopticos.com/conformador-ocular/>
10. Hatamleh, M., M.; Abbariki, M.; Alqudah, N.; Cook, A.E. (2017). Survey of Ocular Prosthetics Rehabilitation in the United Kingdom, part 1: Anophthalmic Patients' Aetiology, Opinions and Attitudes. *J Craniofac Surg*. DOI: 10.1097/SCS.0000000000003370

11. Kumar R, Raizada K. (2019). Measurement of fornix depth: a novel method of determining the severity of fornix in anophthalmic socket. *Int J Res Anal Rev.* 6(3):81-88. [http://scielo.sld.cu/scielo.php?script=sci\\_nlinks&pid=S1029-3019202100060137800006&lng=en](http://scielo.sld.cu/scielo.php?script=sci_nlinks&pid=S1029-3019202100060137800006&lng=en)
12. Ramírez-García, L.K.; Martínez-Portuondo, A.L.; Gómez-Cabrera, C.G.; Díaz-Azze, M.; Rojas-Rondón, I.; Carrazana-Pérez, Y. (2014). Afecciones de la conjuntiva en pacientes con prótesis ocular. *Rev Cubana Oftalmol*, 27(3). [http://scielo.sld.cu/scielo.php?script=sci\\_arttext&pid=S0864-21762014000300007](http://scielo.sld.cu/scielo.php?script=sci_arttext&pid=S0864-21762014000300007)
13. Morilla-Guzmán A.A.; Rabaza-Pérez, J.; Blanco-González, Z.A. (2018). Importancia de la neuroimagen en la anoftalmia congénita neonatal: a propósito de un caso. *Rev Haban Cienc Méd*,17(5):837-46. <https://www.medigraphic.com/pdfs/revhabciemmed/hcm-2018/hcm185q.pdf>
14. Padilla-García, E.G.; Ardito, R.; Arellano-Valenzuela, A.; Medina, A.; Vera-Torres, A.M.; Graue-Moreno, G. (2020). Consenso de la sociedad Iberoamericana oculoplástica para la selección del implante ideal en la cavidad anoftálmica. *Rev Méx Oftalmol* 94(1):5-8. [http://www.scielo.org.mx/scielo.php?pid=S2604-12272020000100005&script=sci\\_arttext&lng=es](http://www.scielo.org.mx/scielo.php?pid=S2604-12272020000100005&script=sci_arttext&lng=es)
15. Carrazana-Pérez, Y.M.; Ramírez-García, L.K.; Rojas-Rondón, I.; Gómez-Cabrera, C.; Cárdenas-Pérez, F.Y.; Trujillo-Fonseca, K.M. (2014). Cavidades anoftálmicas atípicas en el Instituto Cubano de Oftalmología "Ramón Pando Ferrer". *Rev Cubana Oftalmol.* 27(2):180-8. <https://www.medigraphic.com/pdfs/revcuboft/rco-2014/rco142c.pdf>
16. Vicent-Céspedes, A.M.; Mart-Pool, M.; Céspedes-Quevedo, M.C. (2021). Características clínicas y evolutivas de pacientes rehabilitados con prótesis oculares. *MEDISAN vol.25 no.6 Santiago de Cuba nov.-dic 2021.* [http://scielo.sld.cu/scielo.php?pid=S1029-30192021000601378&script=sci\\_arttext&lng=pt#B12](http://scielo.sld.cu/scielo.php?pid=S1029-30192021000601378&script=sci_arttext&lng=pt#B12)
17. Vimal, J.; Singh, V.; Kumar-Jurel, S.; Dayal-Singh, R.; Chand, P. (2020). Prosthetic management of large ocular defect using lost salt technique - Case report. *International Dental Journal of Student Research*, 8(3):122-4. <https://www.ipinnovative.com/media/journals/IntDentJStudRes-8-3-122-124.pdf>

# ADAPTACIÓN DE PRÓTESIS OCULAR EN TRAUMA POR MINA ANTIPERSONA: REPORTE DE CASO

WALTER MIGUEL TAPIA GILER

walter.tapia@ustabuca.edu.co

Universidad Santo Tomás, División Ciencias de la Salud Facultad de Optometría Floridablanca.

## RESUMEN:

Reporte de caso: Se presenta caso de paciente masculino de 19 años, originario de la ciudad de Cayambe, Ecuador, a quien se realiza rehabilitación con adaptación de prótesis ocular debido a trauma ocular de ojo derecho por Mina Antipersona. Metodología: El paciente requirió Evisceración con implante OD, y resección de sinequias. En consulta de optometría se realiza valoración, seguimiento y adaptación inicialmente del conformador de polimetilmetacrilato (PMMA) y cuatro meses después la adaptación de prótesis ocular de manera exitosa. Conclusiones: La rehabilitación del paciente con una prótesis ocular no significa el final del proceso, que hay que lograr su aceptación y reincorporación a su vida diaria. En este aspecto una prótesis ocular involucra varios procesos que van desde tomar una impresión de la cavidad, hasta los detalles del iris y vasos sanguíneos con pinturas que dan acabado a la prótesis para obtener la apariencia brillante que asemeja a un ojo real.

Palabras clave  
Prótesis oculares;  
Trauma ocular;  
Trauma ocular penetrante; Trauma ocular abierto

## ABSTRACT.

Case report: a 19-year-old male patient from the city of Cayambe, Ecuador, who underwent rehabilitation with adaptation of ocular prosthesis due to ocular trauma of the right eye by antipersonal Mine. Methodology: The patient required evisceration with OD implant, and synechiae resection. In optometry consultation, assessment, monitoring and adaptation of the polymethylmethacrylate (PMMA) conformator is carried out and four months later. The adaptation of ocular prosthesis is carried out successfully. Conclusions: The rehabilitation of the patient with an ocular prosthesis does not mean the end of the process; rather, it is necessary to achieve their acceptance and reincorporation into their daily lives. In this respect an ocular prosthesis involves several processes ranging from taking an impression of the cavity, to the details of the iris and blood vessels with paints that finish the prosthesis to obtain the shiny appearance that resembles a real eye.

Key words  
Ocular prosthesis;  
open globe eye  
enjury; orbital  
implants.

## INTRODUCCIÓN

Los órganos sensoriales desempeñan un papel importante en nuestra vida diaria; siendo los ojos un órgano sensorial que se puede llegar a perder por diferentes causas. Los ojos son generalmente las primeras características de la cara que se notan y su presencia es esencial para mantener el equilibrio y la estética del rostro. El objetivo de cualquier procedimiento protésico ocular es permitir la rehabilitación del paciente en la sociedad con una apariencia normal y una movilidad razonable del ojo protésico<sup>(1)</sup>. La fabricación de prótesis oculares es una disciplina ampliamente conocida en todo el mundo, en países como Alemania, Francia, Inglaterra, India, Estados Unidos, México, Argentina, y Colombia<sup>(2-6)</sup>.

En Colombia los encargados del manejo y adaptación de las prótesis oculares son especialistas en la salud visual y ocular (óptometras), actividad amparada en el artículo 4 numeral (d) de la Ley 372 de 1997<sup>(7)</sup>. El recurso humano capacitado en el arte y elaboración del dispositivo con las características personalizadas o solicitadas por el médico tratante es llamado fabricante según Felizzola, en el año 2014<sup>(8)</sup>. La fabricación de una prótesis ocular después de una intervención quirúrgica requiere una impresión precisa facilitando la adaptación cercana de la prótesis personalizada al lecho de tejido, lo que resulta a su vez en un mejor potencial de movimiento.

Commented [A2]: Se puede ampliar

## REPORTE DE CASO

Se presenta caso de paciente masculino de 19 años, originario de Cayambe, Ecuador, a quien se realiza rehabilitación por medio de adaptación de prótesis ocular por trauma ocular en OD a causa de mina antipersonal. El globo ocular fue removido por técnica quirúrgica de evisceración con implante. Para este artículo se cuenta con el consentimiento informado del paciente para datos y fotografías.

La evaluación de las estructuras evidenciaba sinequias en tercio interno párpado superior, cicatriz en tercio interno párpado inferior con ligera retracción. No se diferencian estructuras en vía lagrimal. No hay presencia de conformador. El conformador es indispensable en el posoperatorio como patrón de cicatrización, evitando que los párpados se adhieran y se presente retracción de los fondos de saco.

Las estructuras del ojo izquierdo no presentaban alteraciones. La agudeza visual en el ojo sano era 20/20 en la escala Snellen. El manejo del sinlefaron fue en segundo tiempo quirúrgico.

Después de la segunda intervención quirúrgica, se adaptó conformador tamaño mediano de PMMA durante 3 meses, se retiraba cada mes para hacer higiene y seguimiento de las estructuras con el propósito de preservar los tejidos que la componen guiando su cicatrización favorable a la futura rehabilitación.

(9).

28

En la figura 1 se presenta el estado de la cavidad orbitaria, vista frontal del paciente al inicio y la figura 2 la adaptación del conformador.

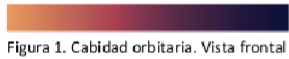

Figura 1. Cavidad orbitaria. Vista frontal

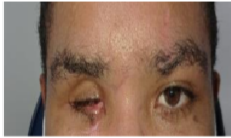

Figura 2. Adaptación del conformador

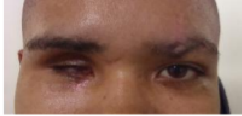

Figura 3. Toma de impresión

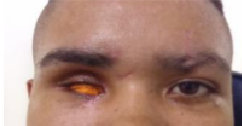

Figura 4. Selección del color del iris

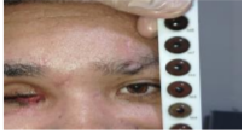

Figura 5. Adaptación final

A los 3 meses de usar conformador se procedió a la fabricación de la prótesis ocular para su rehabilitación estética.

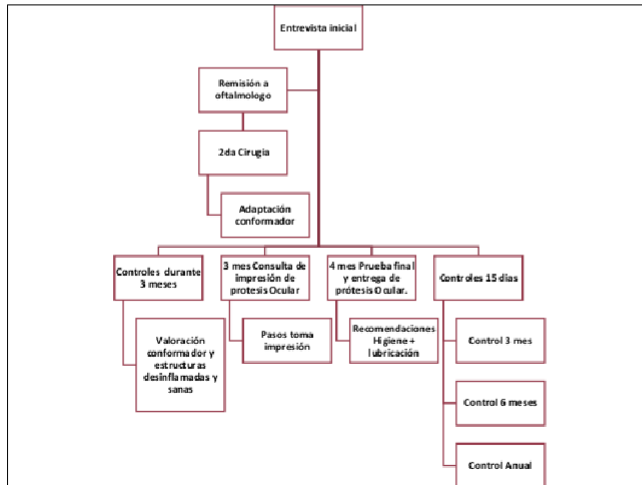
El proceso de creación de prótesis ocular personalizada constó de los siguientes pasos<sup>(10)</sup>:

1. Se aplicó anestesia tópica en la cavidad orbitaria. Luego se ubicó la cánula dentro de la cavidad.
2. Se preparo el material de silicona para la impresión. Se colocó el material en una jeringa de 10 ml, y se aplicó en la cavidad.
3. Posterior a 3 minutos se retiró cuidadosamente la cánula y los excesos de material de la impresión.
4. Se inserta nuevamente la impresión en la cavidad y se marcó con un marcador el centro de la pupila y las zonas nasal y temporal ( figura 3).
5. Se tomó una fotografía del paciente con la impresión marcada y en posición.
6. Aquí también es importante tomar las medidas del Diámetro del iris visible horizontal y vertical, diámetro pupilar, grados de vascularización escleral, si hay pingueculas o melanosis.

En este caso se utilizó la escala de colores del iris, del laboratorio que iba a realizar la fabricación de la prótesis ( figura 4).

Se envió a laboratorio la información para elaboración de la prótesis. El resultado final puede verse en la figura 5 y el fluorograma de atenciones en la figura 6.

Figura 6. Fluorograma de atenciones



3 Dentro de las recomendaciones se ha procedido a proporcionar indicaciones para evitar molestias futuras, como el seguimiento de normas de higiene, la instrucción para colocar y quitar correctamente la prótesis; se sugiere además utilizar lentes de armazón para proteger y lograr mayor naturalidad de la visión.

## DISCUSIÓN

12 El trauma ocular es un problema de salud en todas las latitudes y muchos países tienen registros muy altos. Se estima que 55 % de los accidentes oculares tienen lugar antes de los 25 años de edad y un tercio de las pérdidas oculares en la primera década de la vida tienen origen traumático<sup>(10,11)</sup>. El objetivo de todo procedimiento protésico ocular es permitir la rehabilitación del paciente en la sociedad sin afectar su autoestima y devolviendo su apariencia previa al trauma<sup>(12)</sup>. Lo anterior, se evidencia en la respuesta emocional y cambio de la expresión facial del paciente al final de la adaptación de la prótesis ocular.

17 Recientemente, el uso de la evisceración para los ojos traumatizados no salvables ha aumentado<sup>(13)</sup>. Como alternativa técnicamente más fácil, la evisceración ofrece varias ventajas al cirujano de trauma ocular donde el contenido intraocular se elimina de una esclerótica intacta, preservando los accesorios musculares extraoculares y la anexa orbital, con la colocación de un implante dentro de la carcasa escleral para retener el volumen orbital<sup>(13,14)</sup>. Técnica que se realizó en este estudio, y que permitió una movilidad más real a la prótesis ocular del paciente.

En concordancia a la causa del evento traumático y a incidencia del ojo más afectado, en el estudio de AC Pulga, la etiología de pérdida del globo ocular en los usuarios encuestados fue por accidente/trauma en el 80% y un 20% ligado a una enfermedad, la pérdida ocular teniendo la misma proporción tanto para ojo derecho como del ojo izquierdo<sup>(15)</sup>.

Adicionalmente, el estudio de Cordero y colaboradores en México realizado con 31 pacientes, la pérdida del globo ocular fue por trauma en un 50% de los casos, el izquierdo en un 52%, el ojo derecho en el 42% y la pérdida de ambos con un 6%<sup>(16)</sup>. Por su parte, Hatamleh en el Reino Unido, de igual manera mencionó que el 50% de los participantes que usaron prótesis ocular (muestra de 126 pacientes) presentaron pérdida ocular por trauma<sup>(17)</sup>. En el caso reportado, se evidencia relación de la causa principal de pérdida del globo ocular y el requerimiento del uso de prótesis ocular.

Finalmente, y en relación a las características sociodemográficas del caso en mención, un estudio desarrollado en Nueva Zelanda<sup>(18)</sup> donde se realizó un comparativo de la pérdida de un globo ocular tomando datos de cuatro estudios de países como Corea y Estados Unidos, concluyeron que el motivo principal de pérdida del globo ocular fue en hombres, y la edad promedio fue en menores de 50 años, con un pico entre los 0 y 20 años.

## CONCLUSIONES

Los usuarios de prótesis oculares, además de una alteración física, deben afrontar problemas estéticos, funcionales y psicológicos. La anomalía física que involucra apariencia o funcionalidad puede acarrear en el individuo dificultad para desarrollar una vida normal.

El proceso de adaptación de la prótesis va de la mano de un trabajo interdisciplinario con psicólogos y demás profesionales de la salud, de acuerdo con las demás afectaciones físicas de los eventos. Este trabajo en conjunto le brinda al paciente una atención integral y una verdadera adaptación a su nueva condición de vida.

Por otra parte, la adaptación de prótesis oculares es un proceso complejo, y no solo involucra variedad de pasos y materiales, sino que requiere excelente comunicación con el paciente para conocer sus necesidades, requerimientos y expectativas, con el fin de lograr satisfacción con los resultados.

## REFERENCIAS

1. Shenoy KK, Nag P V. Impresiones oculares: una visión general. J Indian Prosthodont Soc [serial en línea] 2007 [citado 2023 12 de enero];7:5-7. Disponible en: <https://www.j-ips.org/text.asp?2007/7/1/5/32508>
2. Junming W, Hong Z, Wei C, Guigang L. The psychosocial benefits of secondary hydroxyapatite orbital implant insertion and prosthesis wearing for patients with anophthalmia. Ophthal Plast Reconstr Surg. 2012;28(5):324-7.
3. Gómez Paola Milena. Prótesis oculares: "una mirada a las prótesis oculares". Investig. andina [Internet]. 2010 Apr [cited 2023 Jan 26]; 12(20): 66-83. Available from: [http://www.scielo.org.co/scielo.php?script=sci\\_arttext&pid=S0124-81462010000100007&lng=en](http://www.scielo.org.co/scielo.php?script=sci_arttext&pid=S0124-81462010000100007&lng=en)

4. Biomateriales para implantes oculares. Facultad de farmacia, Universidad de Sevilla. Ana Maria Arroyo Rios Disponible:  
<https://id.us.es/bitstream/handle/11441/91725/ARROYO%20BARRIOS%2C%20ANA%20MARÍA.pdf?sequence=1&isAllowed=y>
5. American Society of Ocularists, How long have artificial eyes been around? [Sitio en internet]. Disponible En:  
[http://www.ocularist.org/resources\\_faqs.asp](http://www.ocularist.org/resources_faqs.asp)
6. Hernández J, Rodríguez A, Rodríguez S, Paz S, Reina H, Santos Z, Vidales S. Serie: Cuadernos de optometría 1.ed. Bogotá D.C., 2015 Fundación Universitaria del Área Andina; 2015, 508 p. .il. Col.
7. Documento consentimiento informado. Organización Mundial de la Salud (OMS) Comité de Evaluación Ética de la Investigación (CEI) Informed. Disponible en  
[http://www.paho.org/hq/index.php?option=com\\_content&view=article&id=1012%3A2009-paho-ethics-review-committee-pahoerc&catid=3347%3A2009-paho-ethics-review-committee-pahoerc&Itemid=4244&lang=es](http://www.paho.org/hq/index.php?option=com_content&view=article&id=1012%3A2009-paho-ethics-review-committee-pahoerc&catid=3347%3A2009-paho-ethics-review-committee-pahoerc&Itemid=4244&lang=es). Consultado Enero 10 del 2023.
8. Naidu K. The injured eye practical management guidelines and referral criteria for the rural doctor. SA Fam Pract. 2006;48(7):39-45.
9. Cruz Izquierdo D, Castillo Pérez A. Caracterización epidemiológica del trauma ocular a globo abierto en zona I en el Instituto Cubano de Oftalmología, mayo 2007 mayo 2008. Rev Cubana Oftalmol. 2011;24(1):151-60.
10. Gomez P. Ocular Prosthesis: "A look at ocular prosthesis." Investig Andin 2010;20:66– 83.  
doi:10.1001/archophth.1947.00890220717019
11. Donovan, R, et al. Evisceration Versus Enucleation Following Ocular Trauma, a Retrospective Analysis at a Level One Trauma Center, *Military Medicine*, Volume 185, Issue 3-4, March-April 2020, Pages 409–412, <https://doi.org/10.1093/milmed/usz278>
12. Ababneh, Osama H., et al. "Enucleation and evisceration at a tertiary care hospital in a developing country." *BMC ophthalmology* 15 (2015): 1-7. Google ScholarCrossrefPubMedWorldCat. DOI: DOI: 10.1186/s12886-015-0108-x
13. PULGA PANTOJA, AC; et al. Percepción de vida, estética y autoestima en pacientes usuarios de prótesis ocular en Bogotá: 10 casos. 2021. <http://repositorio.uan.edu.co/handle/123456789/2335>
14. Cordero R, Díaz M, Orozco C, Jasso P, Aquino GM, García J del Centro Interdisciplinario de Ciencias de la Salud Unidad Santo Tomás José Arturo Patiño Pineda del Centro de Investigación e Innovación Tecnológica del Instituto Politécnico Nacional. "La influencia de la prótesis ocular en la calidad de vida de los pacientes que acuden a la clínica del CICS-UST" [Internet]. [Cited 2020 May 20]; Clave del proyecto: 20082684
15. Hatamleh MM, Abbariki M, Alqudah N, Cook AE. Survey of Ocular Prosthetics Rehabilitation in the United Kingdom, Part 1: Anophthalmic Patients' Aetiology, Opinions, and Attitudes. *J Craniofac Surg*. 2017; 28(5):1293-1296. doi:10.1097/SCS.0000000000003370
16. Echeverry Caicedo, L. J. (2016). *Alternativa para la rehabilitación de cavidades anoftálmicas no candidatas a cirugía, el método del expansor orbitario en el Hospital Universitario de la Samaritana, Nivel 3 de referencia en la ciudad de Bogotá, Colombia* (Bachelor's thesis, Universidad de la Sabana)
17. Taylor D. T., *Clinical Maxillofacial Prosthetics*, Editorial Quintessence Pub. Co, Michigan, pag 233, USA 2000 Disponible: <http://www.scielo.org.co/scieloOrg/php/similar.php?lang=en&text=%20Clinical%20Maxillofacial%20Prosthetics>. DOI: 9780867153910

18. Farhan K. S, Himanshu. A, *Prosthetic management of ocular defect: Esthetics for social acceptance*, Journal of Indian Prosthodontic Society. Vol 8, Issue 2. June 2008. Disponible:  
<http://www.scielo.org.co/scieloOrg/php/similar.php?lang=en&text=Prosthetic%20management%20of%20ocular%20defect:%20Esthetics%20for%20social%20acceptance>. DOI:10.4103/0972-4052.43588

# ADAPTACIÓN DE CASCARILLA ESCLERAL EN PACIENTE CON PTISIS BULBI TRAS TRAUMA OCULAR: REPORTE DE CASO

DIANA MARCELA PATIÑO GARCÍA

diana.patino@ustabuca.edu.co

Universidad Santo Tomás, División Ciencias de la Salud Facultad de Optometría Floridablanca.

## RESUMEN:

**Introducción:** Los traumas oculares producen daños físicos y funcionales relacionados con la severidad del hecho, no obstante, las repercusiones psicológicas son aún mayores. La adaptación de prótesis oculares contribuye de forma positiva en la rehabilitación física y psicología del paciente, cambiando su aspecto físico, aumentando su autoestima y recuperando su independencia.

**Descripción:** Se presenta el caso de un paciente de sexo masculino con trauma ocular en ojo izquierdo con elemento corto-contundente en el 2021. Se realiza adaptación de prótesis ocular con cascarilla de apoyo escleral en ojo izquierdo, recuperando volumen ocular y apertura palpebral lo que logra rehabilitación estética y mejorando la calidad de vida del paciente. Adicionalmente, se realizó una revisión bibliográfica en 3 bases de datos principales: Springer Link, Scielo y Pubmed; para realizar la búsqueda y recopilación de información complementaria.

**Conclusiones:** Son muchas las formas de presentación de los traumas oculares, actualizaciones recientes han incluido las lesiones tanto oculares como las perioculares en dicha clasificación. Sin embargo, sin importar la causa de origen del trauma, las prótesis oculares juegan un rol fundamental en el proceso de rehabilitación psicosocial de las personas.

## ABSTRACT

**Introduction:** Ocular traumas produce physical and functional damage related to the severity of the event, however, the psychological repercussions are even greater. The adaptation of ocular prostheses contributes positively to the physical rehabilitation and psychology of the patient, changing their physical appearance, increasing their self-esteem and recovering their independence.

**Description:** We present the case of a male patient with ocular trauma in the left eye with a short-contusive element in 2021. An ocular prosthesis with a scleral support shell was adapted in the left eye, recovering ocular volume and palpebral opening, achieving esthetic rehabilitation and improving the patient's quality of life. Additionally, a literature review was performed in 3 principal databases: Springer Link, Scielo and Pubmed; to perform the search and collection of complementary information.

**Conclusions:** There are many forms of presentation of ocular trauma, recent updates have included both ocular and periocular injuries in such classification. However, regardless of the cause of origin, ocular prostheses play a fundamental role in the process of psychosocial rehabilitation of people.

## Palabras clave

Trauma ocular; prótesis oculares; ojo artificial; rehabilitación ocular.

## Key words

ocular trauma; ocular prosthesis; artificial eye; ocular rehabilitation.

## INTRODUCCIÓN

Los traumatismos oculares suceden frecuentemente en la población general, según la Organización Mundial de la Salud, en el año 2022 se reportaron 55 millones de lesiones oculares, de las cuales 23 millones repercuten en pérdida de la visión en al menos uno de los ojos. (1). Para el año 2020, se estimaba que cerca de 1,6 millones de ciegos a nivel mundial, presentan esta condición por trauma ocular; de estos, alrededor de 19 millones de casos presentan baja visión o ceguera bilateral. En países industrializados, la causa principal de hospitalización oftalmológica prolongada está relacionada con eventos traumáticos (1).

Los traumatismos oculares se definen como daños reversibles o irreversibles en el globo ocular o sus anexos tras agresiones físicas, químicas o mecánicas (2). Una de las secuelas es la ptisis bulbi, una condición ocular en etapa terminal caracterizada por atrofia, encogimiento y desorganización del globo y su contenido intraocular. Suele cursar con inflamación intraocular severa o recurrente, lo que generalmente resulta en pérdida de visión y desfiguración ocular. Esta condición, se ha visto más frecuentemente en traumas con globo ocular abierto (5).

Los procedimientos quirúrgicos en casos de pérdida ocular han sido considerados una opción paliativa para el paciente. La mayoría, suelen acompañarse de ptisis bulbi, condición que, además de comprometer la integridad en las estructuras oculares, produce dolor ocular intenso que en muchas ocasiones los pacientes reportan como insoportable. En consecuencia, el manejo clínico de estos pacientes involucra intervenciones quirúrgicas como la excentración, la enucleación, y la evisceración; siendo estas dos últimas, las técnicas más usadas en la extracción del globo ocular (6). La diferencia entre ellas radica en las estructuras a retirar; en pacientes donde se realiza enucleación, se retira el globo ocular íntegro y se seccionan los músculos extraoculares y el nervio óptico; mientras que, en la evisceración se extrae el contenido intraocular, manteniendo la esclera, los músculos extraoculares, el nervio óptico y el tejido infraorbitario. Además, el daño o la dehiscencia de la conjuntiva y los granulomas siempre están presentes, es por ello que la rehabilitación protésica con cascarilla proporciona una opción de rehabilitación para los pacientes (6).

## REPORTE DEL CASO

Se presenta el caso de paciente masculino de 38 años de edad, que asistió a consulta inicialmente, en la Óptica Latina en la ciudad de Bogotá, tras trauma ocular en ojo izquierdo. Posterior a ello, se realizó manejo interdisciplinario con optometría, oftalmología y oculoplastia para diagnóstico y adaptación de la prótesis ocular. Este estudio se ajusta a la declaración de Helsinki (octubre del 2000) y se obtuvo consentimiento informado previo del participante.

El paciente se presenta a consulta de optometría, con remisión de oculoplastia tras trauma ocular en ojo izquierdo con elemento corto-contundente (botella) el 28 de octubre del 2021. Durante la valoración, reporta molestias ocasionales en ojo izquierdo, niega dolor ocular u otros síntomas. Como antecedentes quirúrgicos se presenta vitrectomía y suturas corneoesclerales en ojo izquierdo.

El 2 de noviembre del 2021 se realiza ecografía ocular evidenciando opacidades vítreas severas asociadas a múltiples puntos hiperreflectivos con degeneración de reverberaciones y aparente desprendimiento coroidoretinal. La tomografía orbitaria muestra disminución de tamaño del contenido ocular, con contorno discretamente irregular y contenido heterogéneo sin que se puedan individualizar las estructuras anatómicas. El nervio óptico, los músculos extraoculares, la grasa retrobulbina y las estructuras óseas no presentan anomalías visibles. En la valoración por optometría se determina una agudeza visual ojo derecho (O.D): 20/20 y para el ojo izquierdo (O.I): No Percepción Luminosa. La biomicroscopia evidencia para el O.D: melanosis conjuntival difusa, párpados normo tensos, cornea Transparente, cámara anterior limpia y formada, cristalino transparente. En el O.I se evidencia una Lesión cicatricial vertical en párpado superior, entre el tercio proximal y medial. Cicatriz en párpado inferior en el tercio medio palpebral, presencia de puntos en párpado superior e inferior, no se observa secreción, presencia de suturas corneolimbales, cámara anterior no formada y opacidad corneal.

Como resultado de la valoración, se concluye diagnóstico de ptisis bulbi en ojo izquierdo (Figura 1) y se da inicio al proceso de adaptación de prótesis ocular.

Se realiza prueba con base escleral analizando la posibilidad de fabricar una cascarilla para recuperar volumen ocular y apertura palpebral, la figura 2 evidencia la prueba y el resultado de la adaptación en la figura 3.

## DISCUSIÓN

En año 2022, Moreno M y Martínez C, publican su artículo "Caracterización demográfica y patrón de lesión en pacientes con trauma ocular en el Hospital Universitario San Ignacio en Bogotá, Colombia durante el periodo 2017-2021", y concluyen que la mayoría de los pacientes con antecedentes de trauma ocular son hombres y con mayor predominio en el ojo derecho. Cabe resaltar que el mecanismo de trauma más frecuente fue el contundente con un indicador del 65, 26% seguido del trauma penetrante sin cuerpo extraño intraocular con un porcentaje del 18, 5% y finalmente el lamelar con el 8, 01% (4).

Se ha considerado que a través del sistema visual se perciben el 80 % de los estímulos en el entorno por lo que cambios en este repercuten en el bienestar psicosocial del individuo (2). Los traumas oculares son la causa principal de consultas de emergencias oftalmológicas a nivel mundial, siendo más frecuentes en el sexo masculino (4,13).



Figura 1. Ptosis bulbi tras trauma ocular en ojo izquierdo

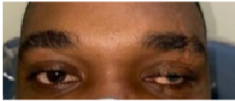

Figura 2. Prueba con base escleral

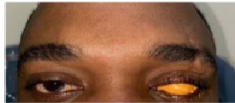
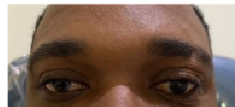
Figura 3. Resultado de la adaptación



Existen diversas presentaciones de los traumas oculares, la modificación del sistema internacional de terminología del trauma ocular de Birmingham (BETT), clasifica los traumatismos oculares en abiertos o cerrados en el globo ocular y área periocular incluyendo la presencia o no de cuerpos extraños (10). En la figura 3 se evidencia dicha clasificación.

15 Resulta importante evaluar las características de la cavidad anoftálmica, ya que esta podría presentar surcos, cambios de color en la mucosa, entre otros, lo que puede comprometer la futura rehabilitación (8,11). El abordaje clínico de estos pacientes puede darse de tres formas; quirúrgica, quirúrgica-protésica o protésica (8). 15 presentar múltiples alteraciones como adherencias, bridas, fibrosis, ptosis palpebral, falta de definición.

Existen dos tipos de prótesis oculares, la cascarilla ocular y las prótesis completas. La selección entre una y otra dependerá del volumen ocular restante tras la intervención quirúrgica realizada. Por otra parte, los traumatismos oculares, en su mayoría, producen cambios físicos y funcionales irreversibles (10).

La mayoría de los pacientes, presentan afecciones psicosociales asociadas a la pérdida de visión y cambio estético relacionado con accidente, por lo que es necesario una rehabilitación integral en las personas, propendiendo su mejoría estética y bienestar psicosocial.

La selección de la prótesis está ligada al tipo de intervención quirúrgica realizada, pudiendo ser evisceración, enucleación o excentración, ello depende del grado de gravedad y las estructuras oculares involucradas, es por ello que se sugiere valorar el contenido orbitario y ocular restante pues a partir de estos se selecciona la mejor opción de prótesis en cada caso (8).

Carvalho et al, en el año 2021, concluyen que en casos donde se cuenta con volumen en la cavidad orbitaria insuficiente, es recomendado adaptar una cascarilla ocular, pues las estructuras oculares restantes no proporcionan un sostén suficiente, por ejemplo, para un lente cosmoprotésico, mientras que las cascarillas, garantizan una correcta relación entre la prótesis, los tejidos intraorbitario y los párpados estas, permitiendo aumento en el volumen orbitario y mejoría en la apertura palpebral (9,14). Asimismo, Vijayan A et al, y Ruiters S et al, proponen que la personalización de las prótesis logra mayor similitud con el ojo contralateral, proporcionando rehabilitación integral (estética y funcional) para cada paciente (6,14).

Se ha descrito que el valor del conformador es incalculable pues, incluso en pacientes adultos con atrofia muscular, prepara la cavidad para recibir la prótesis definitiva, corrigiendo el volumen y la proyección similar al ojo contralateral. De igual forma, se logra el redireccionamiento de las secreciones lacrimales para prevenir futuras irritaciones o infecciones como producto de la acumulación de agentes externos que puedan depositarse en la cavidad anoftálmica (12).

El tratamiento en estos casos consiste en la restauración del volumen orbitario por medio del reemplazo del contenido intraorbitario, cumpliendo las expectativas reales de los pacientes con respecto a la prótesis final. Cabe resaltar que, los materiales utilizados para la síntesis de implantes orbitarios han ido evolucionando desde 1835 con el inicio del vidrio criolita; años más tarde, en 1950 se diseñó el implante de polimetilmetacrilato (PMMA), no obstante, buscando mejoras en estos, 35 años después (1985) se establece el diseño del implante universal hasta 1989 que se aprobó el implante de hidroxiapatita (HAP) (11).

Finalmente, la rehabilitación con prótesis oculares, independientemente del tipo a utilizar, propenden mejorías psicosociales de la persona, pues la pérdida de cualquier parte del cuerpo es difícil, sin embargo, cobra mayor relevancia cuando ello es en la cara. Los pacientes con pérdidas de visión experimentan cambios en su autoestima, no obstante, este sentimiento empeora cuando, no sólo existe pérdida de visión, si no también, la pérdida de este órgano vital (7).

Pacientes rehabilitados con prótesis oculares evidencian mejorías en el comportamiento con su entorno y el desarrollo de relaciones interpersonales en actividades de la vida diaria, pues estas favorecen su autoestima y autoconfianza permitiéndoles desenvolverse de una mejor manera en actividades laborales, de ocio, familiares y sociales.

## CONCLUSIONES

Los traumas oculares producen cambios físicos y funcionales en los pacientes. Las prótesis oculares son dispositivos médicos adaptados a las necesidades específicas de cada paciente, permitiendo la rehabilitación integral de las personas propendiendo su bienestar psicosocial, facilitando su reincorporación laboral y ocupacional mejorando su calidad de vida.

Las prótesis oculares tienen varias formas de presentación, tales como lentes cosmoprotésicos, cascarillas o prótesis completas; la determinación de la mejor opción depende del tipo de intervención quirúrgica realizada, el tamaño y volumen del contenido orbitario resultante. En el caso específico del paciente descrito, la mejor opción fue la cascarilla pues hubo pérdida del volumen orbitario. La primera opción usualmente es un lente cosmoprotésico, sin embargo, al no contar con el volumen necesario esta opción no aplica como tratamiento terapéutico pues al ubicarse sobre el contenido se caía. A partir de lo anterior, se decidió realizar prueba con una cascarilla, esta generó el volumen necesario, permitió aumentar la hendidura palpebral evidenciando similitud en sus estructuras oculares

con respecto a su ojo derecho. El paciente manifestó sentirse satisfecho con los resultados obtenidos en el proceso de rehabilitación, razón por la cual se dan indicaciones de uso y manejo de la prótesis y se deja en controles periódicos (8 días, 1 mes, 3 meses, 6 meses y un año).

## REFERENCIAS

1. Ferrer L, Yang Y, Miniet E, Santana Y, Hernández M. Caracterización epidemiológica del trauma ocular a globo abierto. *Rev Cubana Oftalmol* [Internet]. 2020;33(3). Available from: <https://orcid.org/0000-0002-3964-8141>
2. Frómata M, Cobas L, Enamorado M, Armas M. Trauma ocular en el servicio de Oftalmología del Hospital General Docente "Dr. Agostinho Neto", 2014-2019. *Rev Inf Cient*. 2020;99(5).
3. Beshay N, Keay L, Dunn H, Kamalden T, Hoskin A, Watson S. The epidemiology of Open Globe Injuries presenting to a tertiary referral eye hospital in Australia. *International Journal of the Care of the Injured* [Internet]. 2017 [cited 2023 Jan 28];48(7). Available from: [https://www.injuryjournal.com/article/S0020-1383\(17\)30263-2/fulltext](https://www.injuryjournal.com/article/S0020-1383(17)30263-2/fulltext)
4. Moreno P, Martínez C. Caracterización demográfica y patrón de lesión en pacientes con trauma ocular en el Hospital Universitario San Ignacio en Bogotá, Colombia durante el periodo 2017-2021. *Repositorio Universidad Pontificia Javeriana*. 2022;1-20.
5. Adewara BA, Badmus SA, Olugbade OT, Ezeanosike E, Adegbehingbe BO. Distribution of phthisis bulbi and status of fellow eyes at a tertiary eye-care centre in nigeria: A ten-year review. *Afr Health Sci*. 2021 Mar 1;21(1):437-44.
6. Vijayan A, Aggarwal A, S. Khurana P, Sinha T. Rehabilitation of phthisis bulbi using thick scleral shell prosthesis. *Int J Appl Basic Med Res*. 2022;12(3):217.
7. Vinent A, Martí M, Céspedes M. Características clínicas y evolutivas de pacientes rehabilitados con prótesis oculares. *Medisan* [Internet]. 2021 [cited 2023 Feb 4];25(6). Available from: [http://scielo.sld.cu/scielo.php?script=sci\\_arttext&pid=S1029-30192021000601378](http://scielo.sld.cu/scielo.php?script=sci_arttext&pid=S1029-30192021000601378)
8. Escobar S. Caracterización de pacientes con cavidad anoftálmica atendidos en el Hospital Militar Central en Bogotá, Colombia en un periodo de 10 años. Bogotá; 2021 Nov.
9. Carvalho BG de, Goyeneche DZ, Makrakis LRM, Silva CHL da S. Rehabilitation of an adolescent patient's anophthalmic cavity with customized ocular prosthesis: a clinical report. *Research, Society and Development*. 2021 Aug 10;10(10):e287101018692.
10. Heath R, Dobes J, Chen F. Eye injuries: Understanding ocular trauma. *Aust J Gen Pract* [Internet]. 2022 [cited 2023 Feb 4];51(7):476-82. Available from: <https://pubmed.ncbi.nlm.nih.gov/35773155/>
11. Alonso R, Reyes N, Huaranga J. Características clínicas obtenidas en pacientes con anoftalmia post traumática sometidos a colocación de implante óseo orbitario de origen bovino acoplado a una prótesis de acrílico. Lima; 2020.
12. Gupta RK, Padmanabhan T V. Prosthetic rehabilitation of a post evisceration patient with custom made ocular prosthesis: A case report. *Journal of Indian Prosthodontist Society*. 2012 Jun;12(2):108-12.
13. Diaz J, Chirinos M, Uribe J, Vargas J, Adrianzén R. Características epidemiológicas de los traumatismos oculares en un instituto oftalmológico de referencia regional, Trujillo Perú, 2016 - 2017. *Acta médica peruana* [Internet]. 2019 Oct [cited 2023 Feb 4];36(4). Available from: [http://www.scielo.org.pe/scielo.php?script=sci\\_arttext&pid=S1728-59172019000400006](http://www.scielo.org.pe/scielo.php?script=sci_arttext&pid=S1728-59172019000400006)
14. Ruiters S, De Jong S, Mombaerts I. Bespoke ocular prostheses. *Eye*. 2019 Jul 1;33(7):1158-60.



## INFORME DE ORIGINALIDAD

28%

INDICE DE SIMILITUD

26%

FUENTES DE INTERNET

4%

PUBLICACIONES

4%

TRABAJOS DEL  
ESTUDIANTE

## FUENTES PRIMARIAS

1

[repository.usta.edu.co](https://repository.usta.edu.co)

Fuente de Internet

3%

2

[repositorio.uan.edu.co](https://repositorio.uan.edu.co)

Fuente de Internet

2%

3

[dspace.utb.edu.ec](https://dspace.utb.edu.ec)

Fuente de Internet

1%

4

[medisan.sld.cu](https://medisan.sld.cu)

Fuente de Internet

1%

5

[scielo.sld.cu](https://scielo.sld.cu)

Fuente de Internet

1%

6

[ciencia.lasalle.edu.co](https://ciencia.lasalle.edu.co)

Fuente de Internet

1%

7

Submitted to Universidad Santo Tomas

Trabajo del estudiante

1%

8

[uvadoc.uva.es](https://uvadoc.uva.es)

Fuente de Internet

1%

9

[hdl.handle.net](https://hdl.handle.net)

Fuente de Internet

1%

10	<a href="http://www.redalyc.org">www.redalyc.org</a> Fuente de Internet	1%
11	<a href="http://www.odonto.unam.mx">www.odonto.unam.mx</a> Fuente de Internet	1%
12	<a href="http://www.revoftalmologia.sld.cu">www.revoftalmologia.sld.cu</a> Fuente de Internet	1%
13	<a href="http://www.bvs.sld.cu">www.bvs.sld.cu</a> Fuente de Internet	1%
14	<a href="http://pesquisa.bvsalud.org">pesquisa.bvsalud.org</a> Fuente de Internet	1%
15	<a href="http://revistas.cientifica.edu.pe">revistas.cientifica.edu.pe</a> Fuente de Internet	<1%
16	<a href="http://ddd.uab.cat">ddd.uab.cat</a> Fuente de Internet	<1%
17	<a href="http://intellectum.unisabana.edu.co">intellectum.unisabana.edu.co</a> Fuente de Internet	<1%
18	<a href="http://www.medigraphic.com">www.medigraphic.com</a> Fuente de Internet	<1%
19	<a href="http://bvs.sld.cu">bvs.sld.cu</a> Fuente de Internet	<1%
20	<a href="http://journalprosciences.com">journalprosciences.com</a> Fuente de Internet	<1%
21	<a href="http://repository.unab.edu.co">repository.unab.edu.co</a> Fuente de Internet	<1%

**22** José Alfredo López Huerta. "Comparación de los dominios de la calidad de vida en migrantes de paso, cuidadores primarios de pacientes con cáncer y estudiantes de pregrado usando el WHOQOL-BREF", Caleidoscopio - Revista Semestral de Ciencias Sociales y Humanidades, 2020  
Publicación

---

**23** [rsdjournal.org](http://rsdjournal.org)  
Fuente de Internet

---

**24** [www.medwave.cl](http://www.medwave.cl)  
Fuente de Internet

---

**25** [docplayer.es](http://docplayer.es)  
Fuente de Internet

---

**26** Submitted to Universidad Carlos III de Madrid - EUR  
Trabajo del estudiante

---

**27** [1library.co](http://1library.co)  
Fuente de Internet

---

**28** [revistas.utm.edu.ec](http://revistas.utm.edu.ec)  
Fuente de Internet

---

**29** [repository.unimilitar.edu.co](http://repository.unimilitar.edu.co)  
Fuente de Internet

---

**30** [www.alzheimeruniversal.eu](http://www.alzheimeruniversal.eu)  
Fuente de Internet

---

31	<a href="http://repositorio.unbosque.edu.co">repositorio.unbosque.edu.co</a> Fuente de Internet	<1 %
32	<a href="http://www.researchgate.net">www.researchgate.net</a> Fuente de Internet	<1 %
33	V. Bosch-Canto, C. Cruz, J.C. Ordaz-Favila. "Injerto dermograso para cavidad anoftálmica en niños enucleados por retinoblastoma", Archivos de la Sociedad Española de Oftalmología, 2018 Publicación	<1 %
34	<a href="http://repositorio.cientifica.edu.pe">repositorio.cientifica.edu.pe</a> Fuente de Internet	<1 %
35	<a href="http://www.ofthalmologos.org.ar">www.ofthalmologos.org.ar</a> Fuente de Internet	<1 %
36	Submitted to Universidad del Rosario Trabajo del estudiante	<1 %
37	<a href="http://siga.ustabuca.edu.co">siga.ustabuca.edu.co</a> Fuente de Internet	<1 %
38	Submitted to Universidad de San Martín de Porres Trabajo del estudiante	<1 %
39	<a href="http://polodelconocimiento.com">polodelconocimiento.com</a> Fuente de Internet	<1 %
40	<a href="http://issuu.com">issuu.com</a> Fuente de Internet	<1 %

41 [worldwidescience.org](http://worldwidescience.org) <1 %  
Fuente de Internet

---

42 Flávia Barreto Tavares Chiavone, Fernanda Belmiro de Andrade, Anderson Felipe Moura da Silva, Isabelle Campos de Azevedo et al. "Types of analysis of validation studies in nursing: scoping review", Investigación y Educación en Enfermería, 2022 <1 %  
Publicación

---

43 [e-tjo.org](http://e-tjo.org) <1 %  
Fuente de Internet

---

44 [es.scribd.com](http://es.scribd.com) <1 %  
Fuente de Internet

---

45 [cybertesis.unmsm.edu.pe](http://cybertesis.unmsm.edu.pe) <1 %  
Fuente de Internet

---

46 [libros.cidepro.org](http://libros.cidepro.org) <1 %  
Fuente de Internet

---

47 Héctor López Muñoz, Catalina Aguayo Saldías, Francisca Lillo Climent, Marcela Antileo Ramírez. "Anoftalmia congénita. Reporte de una serie familiar", Odontoestomatología, 2017 <1 %  
Publicación

---

48 [scolarite.fmp-usmba.ac.ma](http://scolarite.fmp-usmba.ac.ma) <1 %  
Fuente de Internet

---

49

Fuente de Internet

<1 %

50

[conganat.uninet.edu](http://conganat.uninet.edu)

Fuente de Internet

<1 %

51

[es.slideshare.net](http://es.slideshare.net)

Fuente de Internet

<1 %

52

[repositorio.uwiener.edu.pe](http://repositorio.uwiener.edu.pe)

Fuente de Internet

<1 %

53

[bibliotecadigital.oducal.com](http://bibliotecadigital.oducal.com)

Fuente de Internet

<1 %

54

[idus.us.es](http://idus.us.es)

Fuente de Internet

<1 %

55

Loporchio, Dean, Lekha Mukkamala, Kavya Gorukanti, Marco Zarbin, Paul Langer, and Neelakshi Bhagat. "Intraocular foreign bodies: A review", Survey of Ophthalmology, 2016.

Publicación

<1 %

56

Submitted to UNIV DE LAS AMERICAS

Trabajo del estudiante

<1 %

57

[ajemjournal.com](http://ajemjournal.com)

Fuente de Internet

<1 %

58

[revistas.unab.edu.co](http://revistas.unab.edu.co)

Fuente de Internet

<1 %

59

[www.acorl.org.co](http://www.acorl.org.co)

Fuente de Internet

<1 %

60	<a href="https://dspace.unach.edu.ec">dspace.unach.edu.ec</a> Fuente de Internet	<1 %
61	<a href="https://protescol.co">protescol.co</a> Fuente de Internet	<1 %
62	D. Ossandón, M. Zanolli, V. Pérez, T. Rojas, P. Quijarro, P. Kabalan, D. Alvarez, M. Varas. "Multidisciplinary management of retinoblastoma: Experience in 37 eyes", Archivos de la Sociedad Española de Oftalmología (English Edition), 2015 Publicación	<1 %
63	René Jiménez. "Logros y avances de una especialidad reciente", Revista Odontológica Mexicana, 2012 Publicación	<1 %
64	<a href="https://vdocuments.com.br">vdocuments.com.br</a> Fuente de Internet	<1 %
65	<a href="https://appswl.elsevier.es">appswl.elsevier.es</a> Fuente de Internet	<1 %
66	<a href="https://cimogsys.esPOCH.edu.ec">cimogsys.esPOCH.edu.ec</a> Fuente de Internet	<1 %
67	<a href="https://www.scielo.org.co">www.scielo.org.co</a> Fuente de Internet	<1 %
68	<a href="https://doczz.es">doczz.es</a> Fuente de Internet	<1 %

69	<a href="https://repositorio.unisinucartagena.edu.co:8080">repositorio.unisinucartagena.edu.co:8080</a> Fuente de Internet	<1 %
70	<a href="https://revistas.univalle.edu">revistas.univalle.edu</a> Fuente de Internet	<1 %
71	<a href="https://revista.microbiologos.cr">revista.microbiologos.cr</a> Fuente de Internet	<1 %
72	<a href="http://www.scielo.br">www.scielo.br</a> Fuente de Internet	<1 %
73	Alexander C. Rokohl, Marc Trester, Keith R. Pine, Ludwig M. Heindl. "Prevention of Socket Complications in Anophthalmic Patients", <i>Current Eye Research</i> , 2020 Publicación	<1 %
74	González Candial, Miguel, Universitat Autònoma de Barcelona. Departament de Cirurgia. "Afectación funcional y estética por la variación de volumen orbitario en la cavidad oftálmica y anoftálmica", [Bellaterra] : Universitat Autònoma de Barcelona,, 2016 Fuente de Internet	<1 %
75	<a href="https://revista.fecolsog.org">revista.fecolsog.org</a> Fuente de Internet	<1 %
76	<a href="http://www.dykinson.com">www.dykinson.com</a> Fuente de Internet	<1 %
77	Submitted to Fundación Universitaria del Area Andina	<1 %

**78** Marcelo Coelho Goiato, Eliane Iguchi Nicolau, José Vitor Quinelli Mazaro, Daniela Micheline Dos Santos et al. "Mobility, Aesthetic, Implants, and Satisfaction of the Ocular Prosthesis Wearers", *Journal of Craniofacial Surgery*, 2010  
Publicación

---

**79** repository.javeriana.edu.co  
Fuente de Internet

---

**80** www.archiof.com  
Fuente de Internet

---

**81** scielo.isciii.es  
Fuente de Internet

---

**82** www.elsevier.es  
Fuente de Internet

---

**83** Submitted to CONACYT  
Trabajo del estudiante

---

**84** aprenderly.com  
Fuente de Internet

---

**85** d.docksci.com  
Fuente de Internet

---

**86** medicalarevista.com  
Fuente de Internet

---

**87** ortopedicosfuturo.com

Fuente de Internet

<1 %

88

[www.slideshare.net](http://www.slideshare.net)

Fuente de Internet

<1 %

89

"Tolerance strategies of *Atriplex atacamensis* and *A. halimus* in response to multiple abiotic stresses", Pontificia Universidad Catolica de Chile, 2019

Publicación

<1 %

90

Irma Araceli Aburto López. "Principales problemas de Salud Pública en México", Universidad Nacional Autonoma de Mexico, 2018

Publicación

<1 %

91

[colposdigital.colpos.mx:8080](http://colposdigital.colpos.mx:8080)

Fuente de Internet

<1 %

92

[revistacienciaysalud.ac.cr](http://revistacienciaysalud.ac.cr)

Fuente de Internet

<1 %

93

[samafind.sama.gov.sa](http://samafind.sama.gov.sa)

Fuente de Internet

<1 %

94

[www.consejogeneralenfermeria.org](http://www.consejogeneralenfermeria.org)

Fuente de Internet

<1 %

95

[www.ncbi.nlm.nih.gov](http://www.ncbi.nlm.nih.gov)

Fuente de Internet

<1 %

96

[2fwww.redalyc.org](http://2fwww.redalyc.org)

Fuente de Internet

<1 %

97

José Dario Portillo-Miño, David Bettin-Gonzalez, Franco Andrés Montenegro Coral. "mRNA vaccines in gastric cancer: How close are we?", Vacunas, 2024

Publicación

<1 %

98

Kaan C. Yerit, Martin Posch, Sibylle Hainich, Dritan Turhani et al. "Long-term implant survival in the grafted maxilla: results of a 12-year retrospective study", Clinical Oral Implants Research, 2004

Publicación

<1 %

99

Submitted to Pontificia Universidad Católica del Perú

Trabajo del estudiante

<1 %

100

[es.wikipedia.org](https://es.wikipedia.org)

Fuente de Internet

<1 %

101

[mail.produccioncientificaluz.org](mailto:produccioncientificaluz.org)

Fuente de Internet

<1 %

102

[repositorio.uladech.edu.pe](https://repositorio.uladech.edu.pe)

Fuente de Internet

<1 %

103

[revistasaludmental.com](https://revistasaludmental.com)

Fuente de Internet

<1 %

104

[www.kerwa.ucr.ac.cr](http://www.kerwa.ucr.ac.cr)

Fuente de Internet

<1 %

105	<a href="http://www.liceus.com">www.liceus.com</a> Fuente de Internet	<1 %
106	<a href="http://www.pfizer.com.mx">www.pfizer.com.mx</a> Fuente de Internet	<1 %
107	<a href="http://www.revcmpinar.sld.cu">www.revcmpinar.sld.cu</a> Fuente de Internet	<1 %
108	"Inter-American Yearbook on Human Rights / Anuario Interamericano de Derechos Humanos, Volume 33 (2017)", Brill, 2018 Publicación	<1 %
109	Bruna Egumi Nagay, Marcelo Coelho Goiato, Emily Vivianne Freitas da Silva, Agda Marobo Andreotti et al. "Effect of photopolymerized glaze application on bacterial adhesion on ocular acrylic resin surfaces submitted to accelerated aging", Letters in Applied Microbiology, 2018 Publicación	<1 %
110	J & E CONSULTORES GENERALES S.R.L.. "EIA-SD del Proyecto Instalación de la Línea de Transmisión en 60 kV Pongo de Caynarachi - Yurimaguas y Subestaciones-IGA0002612", R.D. N° 196-2017-MEM/DGAAE, 2020 Publicación	<1 %
111	J. Postiglioni-Grimaldi. "Tercer ojo (Ojo medial) en un vertebrado superior (Bos taurus L.)",	<1 %

Anatomia Histologia Embryologia Journal of  
Veterinary Medicine Series C, 3/1975

Publicación

- 
- |            |   |      |
|------------|---|------|
| <b>112</b> | M. Parrilla-Vallejo, R. Perea-Pérez, I. Relimpio-López, I. Montero-de-Espinosa et al.<br>"Retinoblastoma: The importance of early diagnosis", Archivos de la Sociedad Española de Oftalmología (English Edition), 2018<br>Publicación | <1 % |
| <b>113</b> | Submitted to Universidad Javeriana - Académico<br>Trabajo del estudiante  | <1 % |
| <b>114</b> | Submitted to Universidad Manuela Beltrán Virtual<br>Trabajo del estudiante  | <1 % |
| <b>115</b> | bibliotecavirtualoducal.uc.cl<br>Fuente de Internet   | <1 % |
| <b>116</b> | cetes.medicina.ufmg.br<br>Fuente de Internet  | <1 % |
| <b>117</b> | dspace.ucacue.edu.ec<br>Fuente de Internet  | <1 % |
| <b>118</b> | dspace.ucuenca.edu.ec<br>Fuente de Internet   | <1 % |
| <b>119</b> | library.fpinnovations.ca<br>Fuente de Internet  | <1 % |
| <b>120</b> | pubmed.ncbi.nlm.nih.gov   |      |

Fuente de Internet

<1 %

**121** [repositorio.uch.edu.pe](http://repositorio.uch.edu.pe)  
Fuente de Internet

<1 %

**122** [repositorio.unal.edu.co](http://repositorio.unal.edu.co)  
Fuente de Internet

<1 %

**123** [revistaoce.com](http://revistaoce.com)  
Fuente de Internet

<1 %

**124** [revistas.upel.edu.ve](http://revistas.upel.edu.ve)  
Fuente de Internet

<1 %

**125** [search.bvsalud.org](http://search.bvsalud.org)  
Fuente de Internet

<1 %

**126** [shawnbarbee2.typepad.com](http://shawnbarbee2.typepad.com)  
Fuente de Internet

<1 %

**127** [www.ansiedadystres.es](http://www.ansiedadystres.es)  
Fuente de Internet

<1 %

**128** [www.ciget.pinar.cu](http://www.ciget.pinar.cu)  
Fuente de Internet

<1 %

**129** [www.dropbox.com](http://www.dropbox.com)  
Fuente de Internet

<1 %

**130** [www.jumprojects.com](http://www.jumprojects.com)  
Fuente de Internet

<1 %

**131** [www.ptolomeo.unam.mx:8080](http://www.ptolomeo.unam.mx:8080)  
Fuente de Internet

<1 %

132	<a href="http://www.sanidad.gob.es">www.sanidad.gob.es</a> Fuente de Internet	<1 %
133	<a href="http://www.visalatam.com">www.visalatam.com</a> Fuente de Internet	<1 %
134	"25th Congress of the World Association for Sexual Health (WAS) and SASHA (South African Sexual Health Association)", International Journal of Sexual Health, 2022 Publicación	<1 %
135	"Inter-American Yearbook on Human Rights / Anuario Interamericano de Derechos Humanos, Volume 32 (2016)", Brill, 2018 Publicación	<1 %
136	"Remuneration for the Use of Works", Walter de Gruyter GmbH, 2016 Publicación	<1 %
137	M. Parrilla-Vallejo, R. Perea-Pérez, I. Relimpio-López, I. Montero-de-Espinosa et al. "Retinoblastoma: la importancia de su diagnóstico precoz", Archivos de la Sociedad Española de Oftalmología, 2018 Publicación	<1 %
138	Rojas Reyes, María Ximena. "Manejo respiratorio del recién nacido prematuro y otros factores asociados con la displasia broncopulmonar : una evaluación desde la evidencia existente y la situación actual en	<1 %

algunas unidades de cuidado intensivo  
neonatal de Colombia /", Bellaterra :  
Universitat Autònoma de Barcelona,, 2013

Fuente de Internet

---

139 [doaj.org](http://doaj.org) <1 %  
Fuente de Internet

---

140 [docs.google.com](https://docs.google.com) <1 %  
Fuente de Internet

---

141 [la.dental-tribune.com](http://la.dental-tribune.com) <1 %  
Fuente de Internet

---

142 [labdeurgencias.com.ar](http://labdeurgencias.com.ar) <1 %  
Fuente de Internet

---

143 [observatorio.campus-virtual.org](http://observatorio.campus-virtual.org) <1 %  
Fuente de Internet

---

144 [pingpdf.com](http://pingpdf.com) <1 %  
Fuente de Internet

---

145 [planetaimaginario.org](http://planetaimaginario.org) <1 %  
Fuente de Internet

---

146 [publicaciones.ustabuca.edu.co](http://publicaciones.ustabuca.edu.co) <1 %  
Fuente de Internet

---

147 [theses.hal.science](http://theses.hal.science) <1 %  
Fuente de Internet

---

148 [www.bvindecopi.gob.pe](http://www.bvindecopi.gob.pe) <1 %  
Fuente de Internet

---

149	<a href="http://www.fundacioace.com">www.fundacioace.com</a> Fuente de Internet	<1 %
150	<a href="http://www.jove.com">www.jove.com</a> Fuente de Internet	<1 %
151	<a href="http://www.plusalud.com">www.plusalud.com</a> Fuente de Internet	<1 %
152	<a href="http://www.revmediciego.sld.cu">www.revmediciego.sld.cu</a> Fuente de Internet	<1 %
153	<a href="http://www.rmo.com.mx">www.rmo.com.mx</a> Fuente de Internet	<1 %
154	<a href="http://www.ssoar.info">www.ssoar.info</a> Fuente de Internet	<1 %
155	<a href="http://www.upo.es">www.upo.es</a> Fuente de Internet	<1 %
156	<a href="http://www.wma.net">www.wma.net</a> Fuente de Internet	<1 %
157	"Inter-American Yearbook on Human Rights / Anuario Interamericano de Derechos Humanos, Volume 23 (2007)", Brill, 2012 Publicación	<1 %
158	Alexander C. Rokohl, Marc Trester, Joel M. Mor, Niklas Loreck, Konrad R. Koch, Ludwig M. Heindl. "Customizing a Cryolite Glass Prosthetic Eye", Journal of Visualized Experiments, 2019	<1 %

**159** [www.notiempresarialesec.com](http://www.notiempresarialesec.com) <1 %  
Fuente de Internet

---

**160** "Inter-American Yearbook on Human Rights / Anuario Interamericano de Derechos Humanos, Volume 25 (2009)", Brill, 2013 <1 %  
Publicación

---

**161** "Management on Complicated Ocular Trauma", Springer Science and Business Media LLC, 2022 <1 %  
Publicación

---

**162** [escuelajudicial.ramajudicial.gov.co](http://escuelajudicial.ramajudicial.gov.co) <1 %  
Fuente de Internet

---

Excluir citas

Apagado

Excluir coincidencias

Apagado

Excluir bibliografía

Activo