

**Reporte de caso: adaptación de lentes de geometría inversa en paciente con cornea  
irregular posterior a múltiples cuerpos extraños**

**Omar Alberto Atencia Pinzón y Valentina Ramírez Torres**

**Trabajo de grado para optar el título de Especialista en Segmento Anterior y Lentes de  
Contacto**

**Director**

**Olivia Margarita Narváez Rumié**

**Doctora en Ciencias de la Salud**

**Universidad Santo Tomás, Bucaramanga**

**División de Ciencias de la Salud**

**Especialización en Segmento Anterior y Lentes de Contacto**

**2024**

## Contenido

|  |    |
|--|----|
| Introducción.....  | 9  |
| 1. Reporte de caso: adaptación de lentes de geometría inversa en paciente con cornea irregular posterior a múltiples cuerpos extraños..... | 12 |
| 1.1. Presentación del Caso .....   | 12 |
| 1.1.1 Agudeza Visual .....   | 12 |
| 1.1.2 Biomicroscopia.....  | 13 |
| 1.1.3 Oftalmoscopia Directa .....  | 15 |
| 1.1.4 Refracción .....   | 15 |
| 1.1.5 Topografía Corneal.....  | 15 |
| 2. Adaptación de lente de Contacto.....  | 18 |
| 2.1 Parámetros de Adaptación del Lente de Contacto.....  | 18 |
| 3. Discusión .....   | 22 |
| 4. Conclusiones.....   | 26 |
| Referencias .....  | 27 |
| Apéndices .....  | 29 |

**Lista de tablas**

|  |    |
|--|----|
| <b>Tabla 1.</b> <i>Agudeza visual sin corrección toma con cartilla numérica.....</i> | 12 |
| <b>Tabla 2.</b> <i>Refracción objetiva.....</i>                                      | 15 |
| <b>Tabla 3.</b> <i>Parámetros del lente de contacto de prueba.....</i>               | 18 |
| <b>Tabla 4.</b> <i>Parámetros del lente de contacto de prueba.....</i>               | 20 |

**Lista de figuras**

|   |    |
|---|----|
| <b>Figura 1.</b> <i>Leucoma corneal paracentral de OD.</i> .....  | 13 |
| <b>Figura 2.</b> <i>Irregularidad corneal en área del leucoma observado con sección óptica.</i> .....   | 13 |
| <b>Figura 3.</b> <i>Leucoma corneal paracentral de OI.</i> .....  | 14 |
| <b>Figura 4.</b> <i>Irregularidad corneal en área del leucoma observada con sección óptica.</i> .....   | 14 |
| <b>Figura 5.</b> <i>Topografía Corneal Ojo Derecho se logra observar en el área de los tres milímetros centrales donde se ubica la pupila una diferencia significativa en las curvaturas corneales, con predominancia nasal inferior.</i> ..... | 16 |
| <b>Figura 6.</b> <i>Índices queratometricos OD.</i> .....   | 16 |
| <b>Figura 7.</b> <i>Topografía Corneal Ojo Izquierdo. se logra observar en el área de los tres milímetros centrales donde se ubica la pupila una diferencia significativa en las curvaturas corneales, con predominancia inferior.</i> .....    | 17 |
| <b>Figura 8.</b> <i>Índices queratometricos OI.</i> .....   | 17 |
| <b>Figura 9.</b> <i>Lente de contacto de prueba en ojo derecho.</i> .....   | 19 |
| <b>Figura 10.</b> <i>Lente de contacto de prueba en ojo izquierdo.</i> .....  | 19 |
| <b>Figura 11.</b> <i>Fluorograma ojo derecho.</i> .....   | 19 |
| <b>Figura 12.</b> <i>Fluorograma ojo izquierdo.</i> .....   | 20 |
| <b>Figura 13.</b> <i>Lente de geometría inversa en OD.</i> .....  | 21 |
| <b>Figura 14.</b> <i>Lente de geometría inversa en OI.</i> .....  | 21 |
| <b>Figura 15.</b> <i>Fluorograma lente de geometría inversa OD.</i> .....   | 22 |
| <b>Figura 16.</b> <i>Fluorograma lente de geometría inversa OI.</i> .....   | 22 |

**Lista de apéndices**

**Apéndice A.** *Consentimiento informado* .....29

### Resumen

La adaptación de lentes de contacto rígidos gas permeables se ha convertido en una alternativa de corrección que brinda una mejoría visual en casos de corneas irregulares, usualmente se utilizan en ectasias corneales u otras alteraciones dentro de las cuales se encuentra principalmente el queratocono, sin embargo dicho recurso también puede ser utilizado en casos donde hay un cambio en la geometría corneal, sin embargo, se podría llegar a evidenciar dificultad en el posicionamiento y tolerancia del lente de contacto debido a la elección de diseños esféricos; esta situación denota la importancia de la exploración en otro tipo de diseños como lo son los diseños de geometría inversa. A continuación, se presenta el caso de un paciente de 56 años de profesión mecánico que asiste a consulta reportando mala visión de lejos y cerca que no mejora con gafas, presencia de varios leucomas corneales y sombras en tijera acompañadas de un patrón topográfico muy irregular, se procede a realizar una prueba con lentes de contacto rígidos gas permeable de diseño de esférico, encontrando una mejoría importante de agudeza visual pero con dificultades importantes durante la adaptación como descentrado del lente y levantamiento excesivo de bordes acompañados de incomfort por parte del paciente, por lo tanto se procede a realizar un cambio en el diseño a uno de geometría inversa, alcanzando una visión de 20/33 en cada ojo y 20/25 binocularmente. Esto demuestra la importancia del conocimiento y el manejo de diseños de lentes de contacto poco convencionales que pueden ayudar a mejorar las adaptaciones.

*Palabras clave:* lentes de contacto, lesiones de la córnea, opacidad de la córnea, queratotomía radial, trasplante de córnea.

### **Abstract**

The adaptation of rigid gas permeable contact lenses has become a correction alternative that provides visual improvement in cases of irregular corneas, they are usually used in corneal ectasias or other alterations within which keratoconus is mainly found, however said This resource can also be used in cases where there is a change in corneal geometry, however, difficulty could be evident in the positioning and tolerance of the contact lens due to the choice of spherical designs; This situation denotes the importance of exploration in other types of designs such as inverse geometry designs. Below, we present the case of a 56-year-old patient with a mechanical profession who attends consultation reporting poor distance and near vision that does not improve with glasses, presence of several corneal leucomas and scissor shadows accompanied by a very irregular topographic pattern. A test was carried out with rigid gas permeable contact lenses of spherical design, finding a significant improvement in visual acuity but with significant difficulties during adaptation such as lens decentration and excessive lifting of the edges accompanied by discomfort on the part of the patient, for example. Therefore, a change in the design is made to one of reverse geometry, achieving a vision of 20/33 in each eye and 20/25 binocularly. This demonstrates the importance of knowledge and management of unconventional contact lens designs that can help improve fits.

*Keywords:* contact lenses, corneal injuries, corneal opacity, radial keratotomy, corneal transplantation

### **Glosario**

*Opacidad de la Córnea:* trastorno que ocurre en el área central o periférica de la córnea. El grado usual de transparencia se torna relativamente opaco (1).

*Queratotomía Radial:* procedimiento para corregir quirúrgicamente defectos de refracción haciendo hendiduras radiales en la córnea para cambiar sus propiedades refractivas (1).

*Lentes de Contacto:* lentes diseñados para ser utilizados en la superficie anterior del globo ocular (1).

*Lesiones de la Córnea:* daños o traumas infligidos a la córnea por medios externos (1).

*Trasplante de córnea:* sustitución parcial o total de la córnea mediante tejido corneal obtenido de un ser humano o de otro animal (1).

### **Introducción**

Las corneas irregulares secundarias se generan usualmente por procedimientos destinados a disminuir un defecto refractivo, como la miopía, astigmatismo, hipermetropía o presbicia, sin embargo, los resultados no son los esperados, generando cambios en la superficie corneal. Adicionalmente también puede deberse a traumas los cuales dejan heridas en la córnea que posterior a su cicatrización generan una irregularidad corneal. Al igual que las primarias, las corneas irregulares secundarias presentan un astigmatismo irregular con pérdida de la ortogonalidad y cuando el grado de distorsión es muy alto la corrección mediante anteojos o lentes de contacto blandos no brinda una visión adecuada (2).

La corrección visual mediante anteojos suele ser efectiva en casos donde las alteraciones corneales no se encuentran muy avanzadas, logrando así una visión aceptable tanto con el uso de lentes oftálmicos como con el uso de lentes de contacto blandos convencionales, sin embargo, en casos avanzados la corrección mediante dichos medios no suele ser efectiva por la imprecisión de los ejes del astigmatismo como consecuencia de la irregularidad (3).

Debido a la dificultad de otros medios para brindar una calidad visual optima a dichos pacientes, se encuentran otras alternativas como los lentes de contacto rígidos y lentes especiales, cuya principal característica es la capacidad de corregir la irregularidad de la superficie anterior de la córnea mediante un menisco lagrimal que se genera entre el lente de contacto y la córnea. Dichos lentes son utilizados a menudo en alteraciones corneales como el queratocono, degeneración marginal pelúcida y queratoglobo, a su vez distintos diseños son utilizados en pacientes post queratoplastia, post-queratotomía radial y post-lasik (4).

Dentro de los lentes de contacto rígidos gas permeables se encuentran distintos diseños, los cuales pueden ayudar a solucionar diferentes problemas que se presentan en la práctica diaria,

el diseño a elegir, dependerá del patrón topográfico encontrado en la práctica, usualmente dependiendo de la geometría que presenta la córnea, en corneas prolatas e hiper prolatas suelen usarse diseños esféricos y asféricos, sin embargo cuando la geometría cambia, como es el caso posterior a cirugía refractiva o trasplante de córnea donde se encuentran geometrías oblatas, los diseños esféricos y asféricos suelen no ser los indicados, teniéndose más en cuenta diseños de geometría inversa, que permite mejorar la sensación del paciente y aspectos importantes como el fluorograma(4,5).

Los lentes de geometría inversa son básicamente diseños multicurvos con una zona plana al centro, curva a la media periferia y plana de nuevo en la periferia, este diseño brinda una buena adaptación en corneas irregulares con geometrías oblatas ya que basa su adaptación en el centro y periferia, mejorando así el fluorograma y la sensación del paciente, que en diseños esféricos presenta un levamiento de los bordes que suelen generar mucha molestia (7).

Un estudio destinado a comparar la agudeza visual en pacientes sometidos a queratoplastia penetrante, con respecto al uso de lentes convencionales y lentes de contacto rígidos gas permeable de diseño esférico y de curva invertida, encontró una diferencia significativa de agudeza visual con respecto al uso de lentes convencionales, resaltando una mejoría importante con el uso de lentes de contacto rígidos, sin embargo no se encontró una diferencia significativa con respecto al uso de diseños esféricos o de geometría inversa (7).

Por otra parte, otros autores afirman que es de suma importancia minimizar la acumulación de fluoresceína bajo el lente, para esto el diámetro de la zona óptica debe ser pequeño, para que no interfiera con la media periferia, por lo tanto el radio de la primera curva periférica debe ser más curvo que el radio de la zona óptica, y se debe determinar de acuerdo a la diferencia entre la curva central y periférica, las demás curvas periféricas suelen ser más planas que la curva

central proporcionando un adecuado intercambio lagrimal y mejorando el posicionamiento del borde del lente (6).

El objetivo de este artículo es documentar la adaptación de lentes de geometría inversa en un paciente con cornea irregular secundaria, posterior a múltiples cuerpos extraños a partir de un reporte de caso.

## **1. Reporte de caso: adaptación de lentes de geometría inversa en paciente con cornea irregular posterior a múltiples cuerpos extraños.**

### **1.1. Presentación del Caso**

Paciente de 56 años, de sexo masculino, laboralmente activo; asiste a consulta para valoración de optometría, como antecedentes previos, el paciente reporta haber presentado diversas extracciones de cuerpos extraños metálicos, lo que le ha generado una pérdida progresiva de la visión, con evolución de 3 años, al evaluarlo se encuentra una agudeza visual (AV) disminuida en ambos ojos que mejora ligeramente con pin hole (PH) en el ojo derecho (Tabla 1), a la biomicroscopia se encuentra presencia de varios leucomas corneales que comprometen el eje visual en ojo derecho e izquierdo, al realizar sección óptica se evidencia una irregularidad corneal importante que destaca un poco más en ojo izquierdo, como examen complementario se opta por una topografía corneal, lo cual muestra un patrón muy irregular con zonas planas en las áreas donde se ubican los leucomas, se opta por realizar una prueba de lentes de contacto encontrando una mejoría significativa en la AV.

#### ***1.1.1 Agudeza Visual***

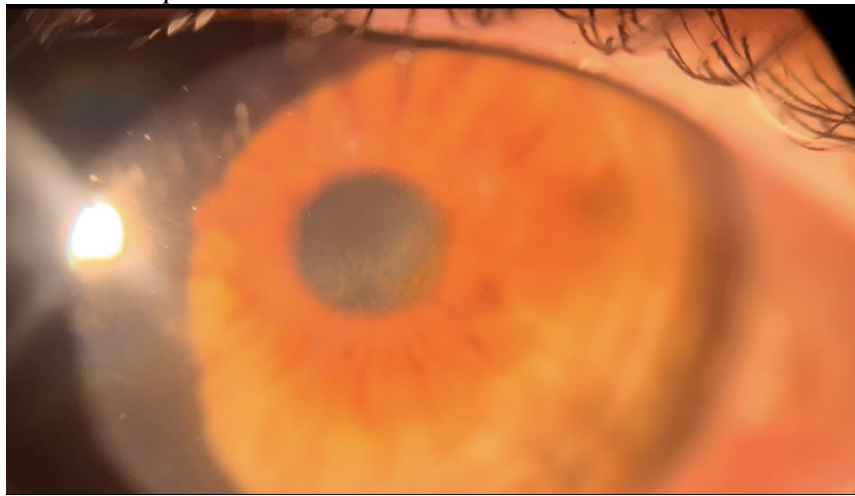
**Tabla 1.** *Agudeza visual sin corrección toma con cartilla numérica.*

|                      | <b>Visión lejana</b> | <b>Visión Cercana</b> | <b>Pin Hole VL</b> |
|----------------------|----------------------|-----------------------|--------------------|
| <b>Ojo Derecho</b>   | 20/200               | 20/160                | 20/150             |
| <b>Ojo Izquierdo</b> | 20/200               | 20/160                | 20/200             |

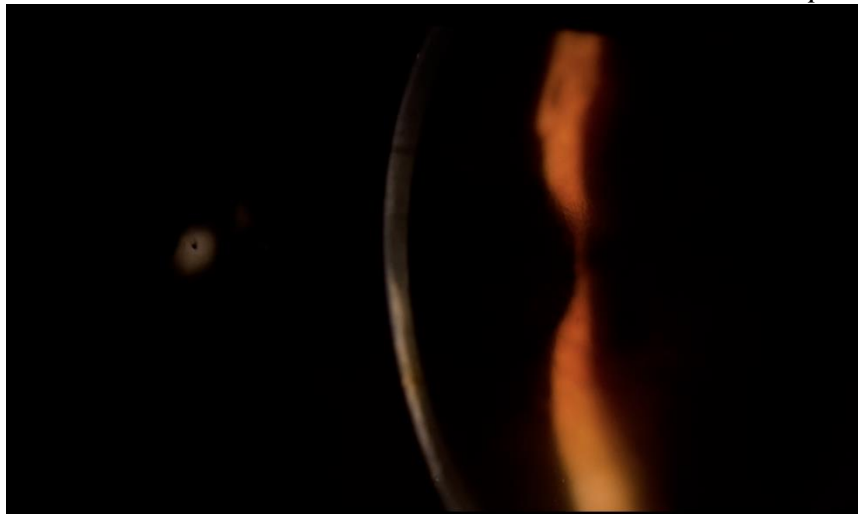
### ***1.1.2 Biomicroscopia***

OD: Conjuntiva sana presencia de leucomas corneales en áreas nasal inferior y temporal inferior, y un tercer leucoma corneal en área paracentral que compromete el eje visual (figura 1) a la sección óptica se evidencia leve irregularidad corneal en el área correspondiente al leucoma. (figura 2).

**Figura 1.***Leucoma corneal paracentral de OD.*

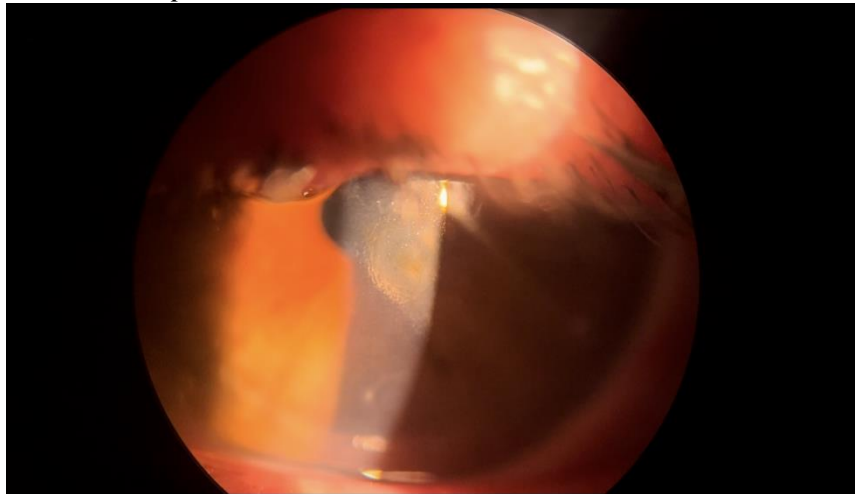


**Figura 2.***Irregularidad corneal en área del leucoma observado con sección óptica.*




OI: Conjuntiva sana presencia de leucoma corneal paracentral que compromete el eje visual con restos ferrosos en el área de cicatrización (figura 3), a la sección óptica se evidencia irregularidad en la superficie corneal correspondiente al leucoma. (figura 4).

**Figura 3.** *Leucoma corneal paracentral de OI.*



**Figura 4.** *Irregularidad corneal en área del leucoma observada con sección óptica.*



### 1.1.3 *Oftalmoscopia Directa*

AO: Emergencia normal de vasos, relación arteria vena 2/3, papila con bordes definidos excavación 0.4, regla ISNT conservada área macular sana, retina aplicada

### 1.1.4 *Refracción*

**Tabla 2.** *Refracción objetiva*

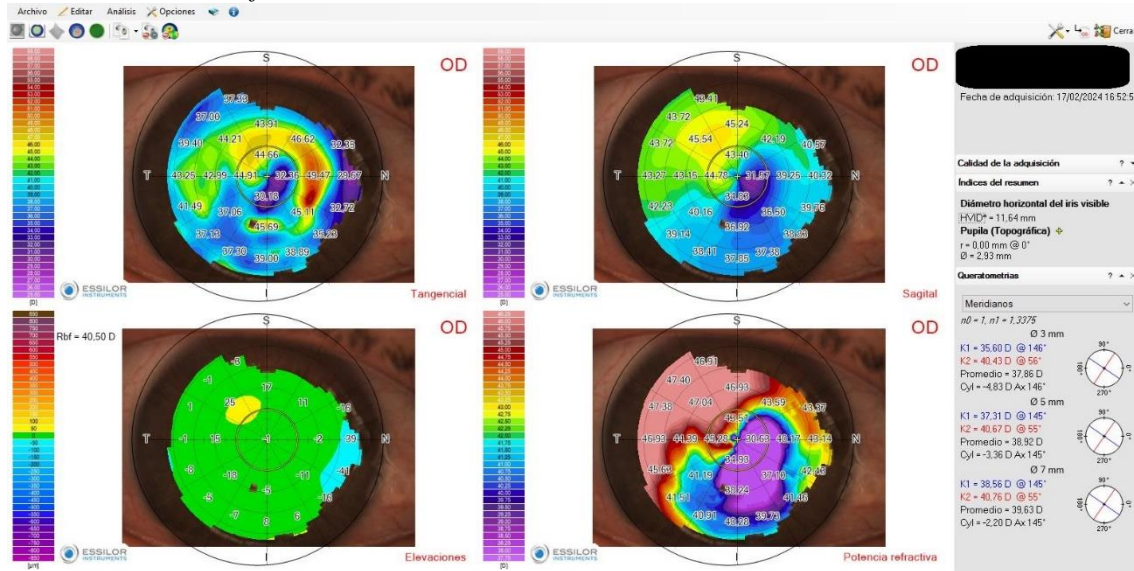
| <b>Refracción</b>    | <b>Esfera</b> | <b>Cilindro</b> | <b>Eje</b> | <b>Agudeza visual</b> | <b>PH</b> |
|----------------------|---------------|-----------------|------------|-----------------------|-----------|
| <b>Ojo Derecho</b>   | +4.50         | -2.25           | 60         | 20/200                | 20/150    |
| <b>Ojo Izquierdo</b> | +3.25         | -1.75           | 120        | 20/200                | 20/200    |

### 1.1.5 *Topografía Corneal*

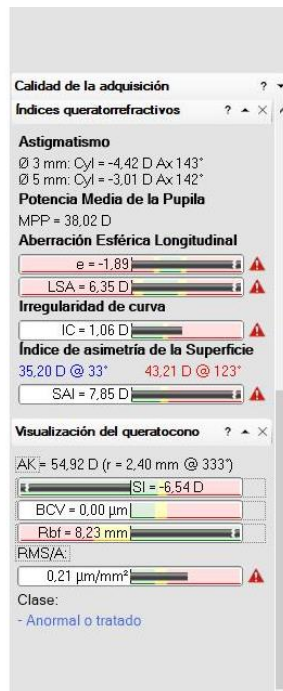La topografía corneal se realizó con el topógrafo corneal Cornea550 de ESSILOR el cual es un topógrafo corneal con anillos de placido basado en el principio de reflexión, con una alta precisión.

Se evidencia un aplanamiento en el área central de la córnea de ambos ojos, acompañados de un ligero aumento de la curvatura entre la zona horaria 8 a 5 con alteración de los índices queratometricos. (figura 5) (figura 6) (figura 7) (figura 8)

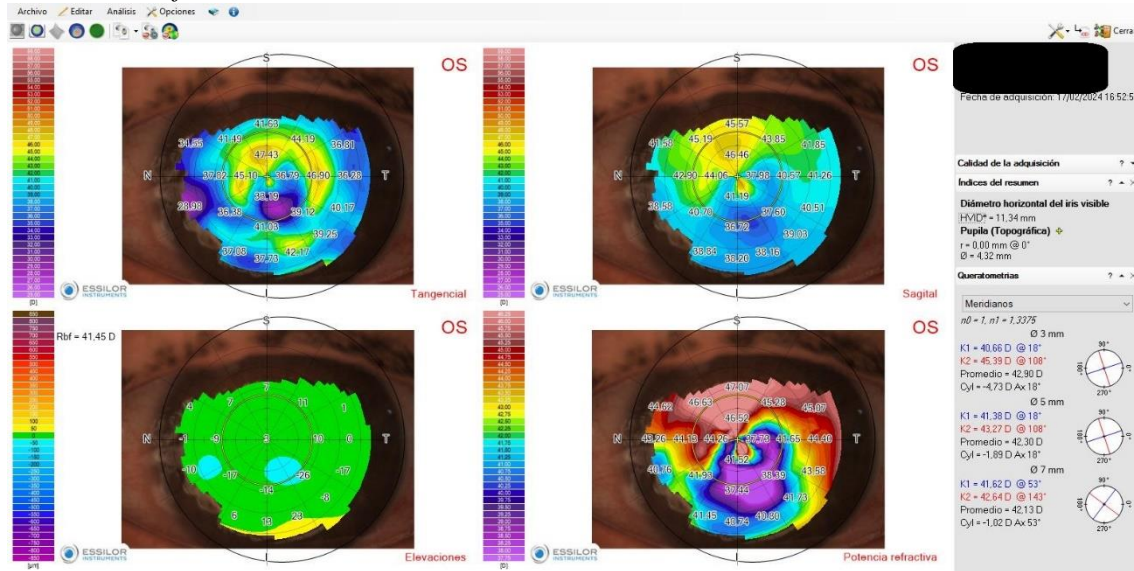
**Figura 5.** Topografía Corneal Ojo Derecho se logra observar en el área de los tres milímetros centrales donde se ubica la pupila una diferencia significativa en las curvaturas corneales, con predominancia nasal inferior.



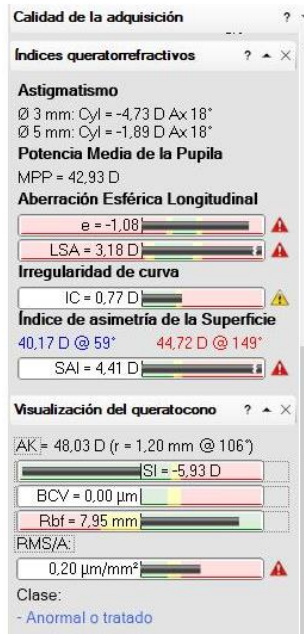**Figura 6.** Índices queratométricos OD.



**Figura 7.** Topografía Corneal Ojo Izquierdo. se logra observar en el área de los tres milímetros centrales donde se ubica la pupila una diferencia significativa en las curvaturas corneales, con predominancia inferior.



**Figura 8.** Índices queratometricos OI.



## 2. Adaptación de lente de Contacto

### 2.1 Parámetros de Adaptación del Lente de Contacto

Basados en los hallazgos evidenciados en la topografía corneal se opta por realizar una prueba de lentes de contacto en busca de mejorar la agudeza visual del paciente, se inicia calculando los lentes iniciales de prueba teniendo en cuenta la k media encontrada en los 3 milímetros centrales de la topografía corneal.

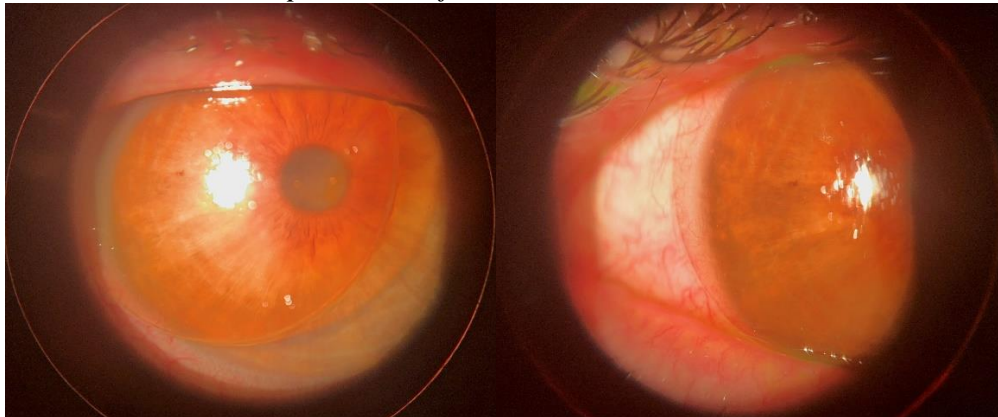
Se realiza la explicación al paciente de su condición visual y se procede a realizar una prueba con los parámetros del lente que se presentan en la tabla 3.

**Tabla 3.** *Parámetros del lente de contacto de prueba.*

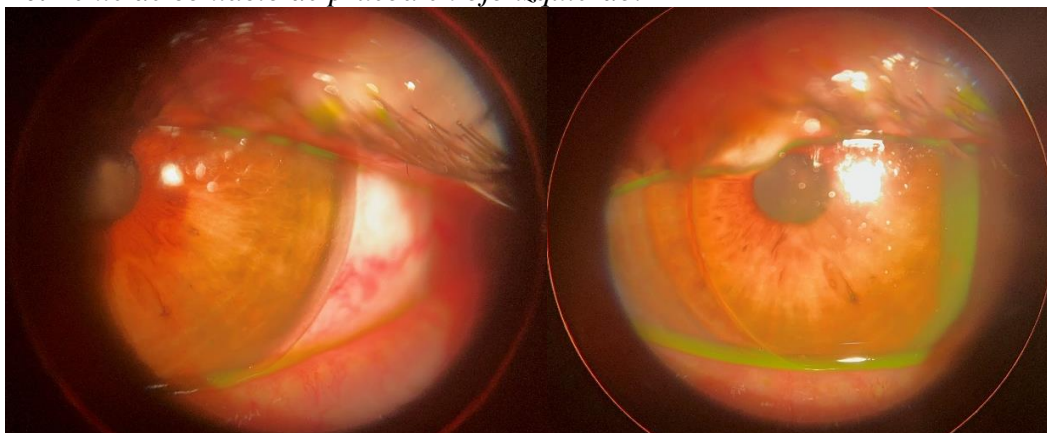
|               | Ojo derecho | Ojo izquierdo |
|---------------|-------------|---------------|
| Curva Base    | 8.80        | 8.40          |
| Poder         | +3.00       | +1.00         |
| Diámetro      | 10 mm       | 10 mm         |
| Diseño        | Esférico    | Esférico      |
| Zona óptica   | 8 mm        | 8 mm          |
| Material      | 3WGP        | 3WGP          |
| Permeabilidad | 100         | 100           |

Se realiza la primera prueba encontrándose un descentramiento lateral de ambos lentes hacia el lado temporal (figura 9) (figura 10) sin embargo el paciente logra una mejoría significativa alcanzando una agudeza visual de 20/40 en ambos ojos con una sobre refracción de +3.00 en ojo derecho y +1.00 en ojo izquierdo, al realizar el fluorograma se encuentra un toque en el área superior de ambos lentes con un exceso de fluoresceína en el área temporal (figura 11)( figura 12) lo que sugiere un levantamiento excesivo de los bordes del lente, el cual se acompaña por una baja tolerancia por parte del paciente.

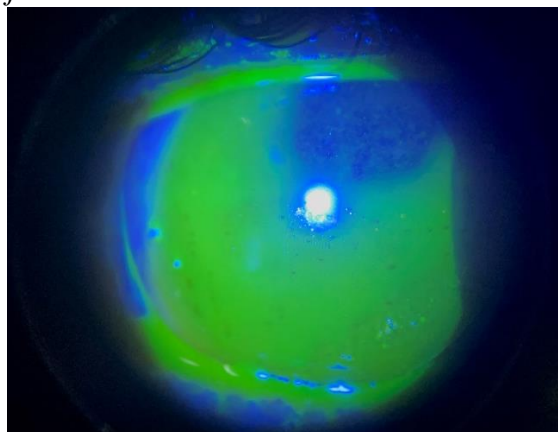
**Figura 9.** *Lente de contacto de prueba en ojo derecho.*



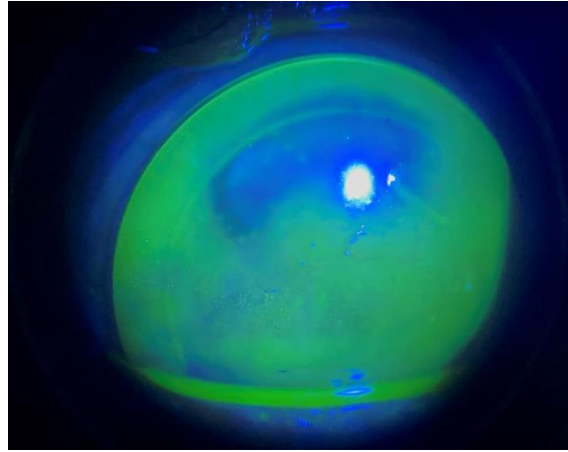
**Figura 10.** *Lente de contacto de prueba en ojo izquierdo.*



**Figura 11.** *Fluorograma ojo derecho.*



**Figura 12.** Fluorograma ojo izquierdo.



Teniendo en cuenta el posicionamiento y fluorograma obtenidos en la primera prueba se opta por cambiar el diseño del lente de contacto a un diseño de geometría inversa, en busca de mejorar el centrado y fluorograma, se realiza el cálculo del lente y se procede a realizar una prueba con los siguientes parámetros.

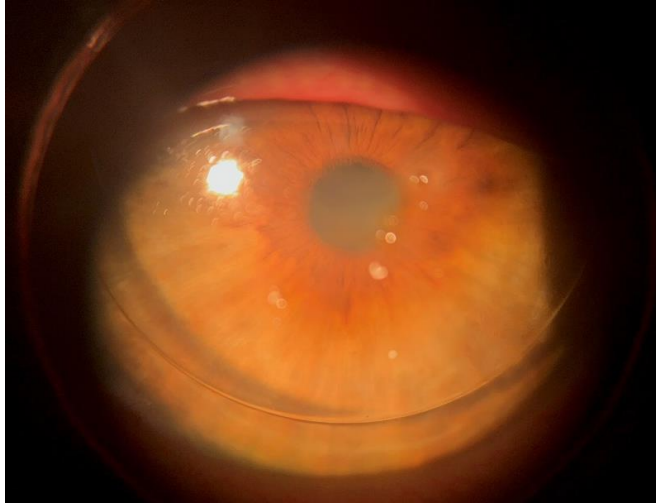
**Tabla 4.** Parámetros del lente de contacto de prueba.

|               | Ojo derecho | Ojo izquierdo |
|---------------|-------------|---------------|
| Curva Base    | 8.40        | 8.30          |
| Poder         | +3.00       | +2.50         |
| Diámetro      | 10.5 mm     | 10.5 mm       |
| Zona Óptica   | 6 mm        | 6 mm          |
| Diseño        | Oblato      | Oblato        |
| Material      | DK200       | DK200         |
| Permeabilidad | 200         | 200           |

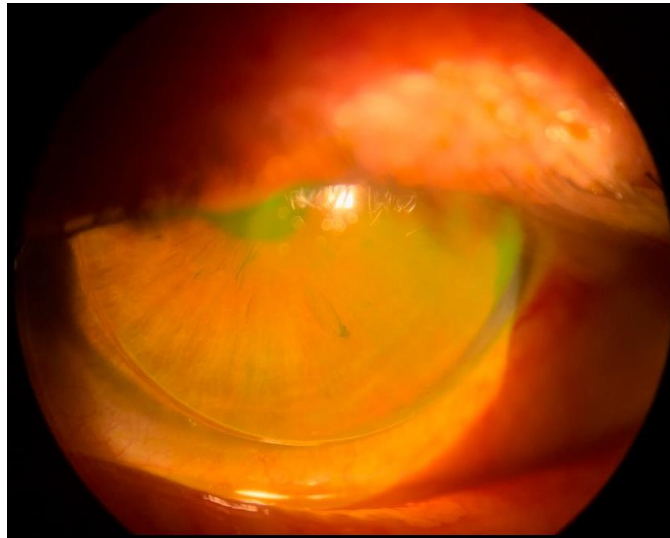
Al realizar la prueba se encuentra una mejoría en el centrado del lente de contacto de ambos ojos (figura 13) (figura 14) al igual que una mejoría significativa en el fluorograma (figura

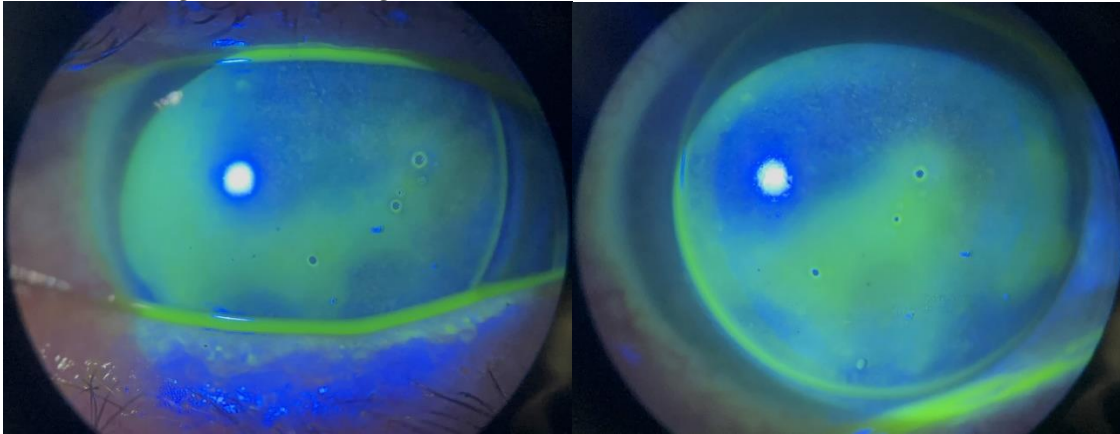
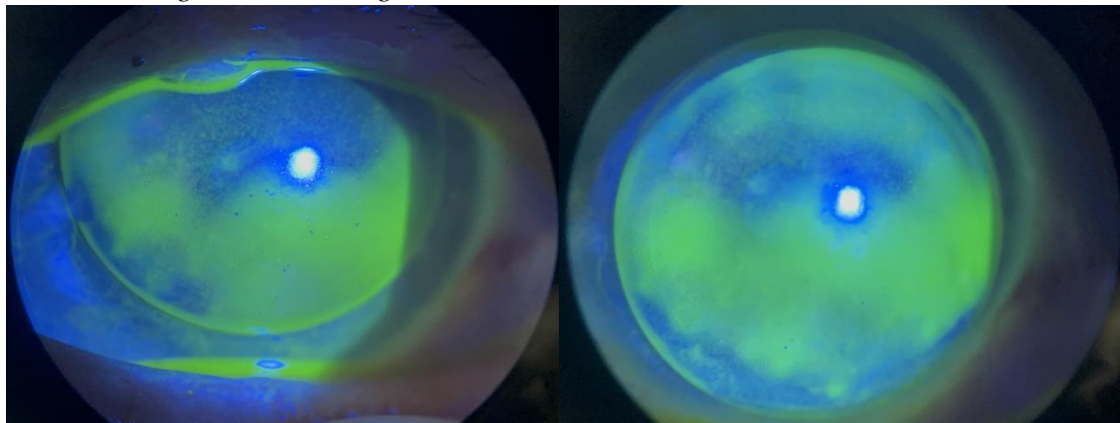
15) (figura 16). Con respecto a la visión se alcanza una agudeza visual de 20/30 en cada ojo con una sobre refracción de +1.00 en ojo derecho y +2.00 en ojo izquierdo.

**Figura 13.** *Lente de geometría inversa en OD.*



**Figura 14.** *Lente de geometría inversa en OI.*



**Figura 15.** *Fluorograma lente de geometría inversa OD.***Figura 16.** *Fluorograma lente de geometría inversa OD.*

Al realizar la prueba se evidencia una mejoría significativa en la sensación y tolerancia por parte del paciente, esto debido a un menor levantamiento de los bordes y un mayor centrado. dichos aspectos influyen positivamente la adaptación. Indicando que dicho diseño es más adecuado para este caso en particular.

### 3. Discusión

La corrección visual mediante lentes de contacto es una alternativa que debe ser tenida en cuenta en el caso de presentarse una cornea irregular. Recientemente son usados cada vez con más frecuencia diseños especializados como los lentes de contacto esclerales en alteraciones

corneales primarias o secundarias, que como consecuencia generan cambios en las curvaturas, regularidad y transparencia de la córnea (8).

Aunque dichos lentes son recomendados en pacientes con una baja tolerancia a los lentes de contacto rígidos gas permeables corneales, el precio para adquirir dichos lentes suele ser una barrera de suma importancia que dificulta en muchos casos la adquisición por parte de los pacientes.

El caso mostrado con anterioridad denota la importancia del manejo de los diferentes diseños de lentes corneales, ya que con un cambio en el diseño del lente de contacto se pueden resolver distintos problemas que se presentan durante la adaptación.

En el estudio “Evaluación de la eficacia de los lentes de contacto de geometría inversa y esféricos para mejorar la agudeza visual en pacientes post operados de trasplante de córnea” su autor enfatiza en la mejoría de agudeza visual entre la adaptación de lentes de contacto rígidos permeables al gas y el uso de lentes convencionales, sin embargo no reporta una diferencia significativa en agudeza visual entre dos diseños específicos que en este caso serían los diseños esféricos y de geometría inversa, aun así dicho autor resalta una de las diferencias importantes entre ambos diseños, enfatizando en la adaptación de los diseños de geometría inversa que se basan en el centro y la periferia mejorando el fluorograma y sensación del paciente, disminuyendo el levantamiento de los bordes y el centrado del lente de contacto al tratarse de geometrías oblatas (7).

Con respecto a lo mencionado anteriormente se concuerda, ya que durante la adaptación realizada no se encontró diferencia significativa de agudeza visual entre diseños esféricos y de geometría inversa, pero si se lograron mejorar factores como el fluorograma y centrado del lente, los cuales a su vez generaron una mejoría en la sensación.

Por otra parte, Cambrodi y otros en su caso clínico “lentes de geometría inversa tras KR. Caso clínico” afirman que durante la adaptación es de suma importancia tener en cuenta el diámetro de la zona óptica el cual debe ser pequeño, para no interferir con la media periferia, por lo cual el radio de curvatura de la primera curva periférica debe ser más curvo que el radio de zona óptica y se determina de acuerdo con la diferencia entre la curva central y periférica. Enfatizan en que la elección del diseño debe darse siguiendo el criterio de minimizar la acumulación de lagrime bajo el lente, mejorando de dicha forma el fluorograma (6).

Una de las principales limitantes con respecto a la adaptación de lentes de contacto esféricos durante el desarrollo del caso clínico fue la visualización del fluorograma, ya que al tratarse de un diseño esférico y una cornea con zonas muy planas al centro y curvas a la periferia, se encontraban acúmulos de fluoresceína en algunas zonas y acercamientos significativos en otras, el diseño de geometría inversa permitió disminuir el acumulo de fluoresceína central, sin modificar significativamente los acercamientos iniciales en la periferia.

En el reporte de caso realizado por David Piñero y David Ribera “adaptación de lente de contacto híbrida de geometría inversa en cornea con extrema irregularidad tras cirugía LASIK fallida “se encuentran con una geometría oblata donde deciden realizar una adaptación de lentes rígidos gas permeables, para la selección del diseño optan por uno de geometría inversa en busca de reproducir la superficie corneal anterior y la faldilla presente en el lente híbrido en busca de mejorar la sensación del paciente, logrando una adaptación exitosa (9).

Durante la adaptación realizada inicialmente con diseños esféricos, se evidencio una intolerancia significativa del lente de contacto por parte del paciente, debido al posicionamiento y bordes de este, realizando el cambio de diseño a uno de geometría inversa se logra una mejoría significativa en la tolerancia por parte del paciente.

Por ultimo en el trabajo “adaptación de lentes de contacto rígidos esféricos con base en topografía corneal en pacientes con corneas irregulares inducidas por cirugía refractiva” su autor indica que los diseños de geometría inversa no son la solución para todas las corneas con geometría oblata, ya que de presentarse diferencias excesivas entre dos meridianos en uno de estos meridianos se producirá un ajuste excesivo lo cual vuelve menos predecible las modificaciones a realizar en dicho lente (5).

Según lo expresado por el autor mencionado con anterioridad se manifiesta un acuerdo con respecto al primer enunciado donde se afirma que los diseños de geometría inversa no son aptos para todas las corneas irregulares que presentan una geometría oblata, pero se manifiesta un desacuerdo con las razones que ofrece el autor, ya que precisamente el diseño de geometría inversa se utiliza para disminuir el ajuste excesivo que puede presentarse en algunas zonas, por otra parte un motivo por el cual si se podría afirmar esto se basa totalmente en la topografía obtenida, el uso de dicho diseño debe basarse en la zona donde se ubica la irregularidad y su extensión.

Durante el desarrollo del caso clínico se logran evidenciar varios vacíos en la literatura con respecto al uso de lentes de contacto rígidos gas permeable de geometría inversa en paciente con cornea irregular posterior a cuerpos extraños, sin embargo, se evidencia información de importancia sobre uso de dichos diseños en corneas con geometría oblata. Por otra parte, se encuentra una gran limitante con respecto a los diseños de geometría inversa comercializados en la actualidad, ya que no permiten modificaciones con un alto grado de personalización para los pacientes.

#### **4. Conclusiones**

Los lentes de contacto rígidos permeables al gas con diseño de geometría inversa son una alternativa de corrección visual en casos de pacientes con cornea irregular posterior a múltiples cuerpos extraños. Debido a la geometría oblata presentada en el caso, las dificultades durante la adaptación de lentes de diseño esférico fueron evidentes, encontrándose un descentramiento importante del lente acompañado de un levantamiento excesivo de los bordes y una sensación de inconfort reportada por el paciente, dichas limitantes pudieron ser resueltas mediante la adaptación de lentes de geometría inversa.

### Referencias

1. Alves B/. O/. DeCS [Internet]. Bvsalud.org. [citado el 4 de noviembre de 2024]. Disponible en:  
[https://decs.bvsalud.org/es/ths/resource/?id=3336&filter=ths\\_termall&q=opacidad%20de%20la%20cornea](https://decs.bvsalud.org/es/ths/resource/?id=3336&filter=ths_termall&q=opacidad%20de%20la%20cornea)
2. Ortega Pacific EJ. Adaptación de lentes de contacto rígidos esféricos con base en topografía corneal en pacientes con córneas irregulares inducidas por cirugía refractiva. *Cienc Tecnol Para Salud Vis Ocul* [Internet]. 2009;7(2):49–56. Disponible en: <http://dx.doi.org/10.19052/sv.1058>
3. *Diagnóstico y manejo de las ectasias corneales primarias con lentes de contacto*. (2012, abril 27). Issuu. <https://issuu.com/franjapublicaciones/docs/final/57>
4. de Miguel Lorenzo, V. (2011). *Estudio sobre adaptación de lentes de contacto RPG de gran diámetro*. Universitat Politècnica de Catalunya. <https://upcommons.upc.edu/handle/2099.1/13830>
5. Ortega Pacific, E. J. (2009). Adaptación de lentes de contacto rígidos esféricos con base en topografía corneal en pacientes con córneas irregulares inducidas por cirugía refractiva. *Ciencia y tecnología para la salud visual y ocular*, 7(2), 49–56. <https://doi.org/10.19052/sv.1058>

6. Cambrodí RP, Bosch FF, Buitrago FS, Cubillana A, Llorens DP. Lentes de Geometría Inversa Tras KR. Caso Clínico. En: Lentes de Geometría Inversa Tras Queratotomía Radial. 2012. p. 1–3. DOI:10.13140/2.1.5020.8642
7. Evaluación de la Eficacia de los Lentes de Contacto de Geometría Inversa y Esféricos Para Mejorar la Agudeza Visual en Pacientes Post Operados de Transplante de cornea. 2015; <http://hdl.handle.net/11317/387>
8. Mariño Hidalgo, O., Guerra Almaguer, M., Cárdenas Díaz, T., Pérez Suárez, R. G., del Carmen Medina, Y., & Milanés Camejo, R. (2017). Lentes esclerales: características e indicaciones. *Revista cubana de oftalmología*, 30(1), 0–0. [http://scielo.sld.cu/scielo.php?script=sci\\_arttext&pid=S0864-21762017000100010](http://scielo.sld.cu/scielo.php?script=sci_arttext&pid=S0864-21762017000100010)
9. Corneal., T. (s/f). *Leucoma corneal lineal paracentral inferior por*. Cgcoo.es. Recuperado el 31 de julio de 2024, de [https://cgcoo.es/descargas/gaceta569/2\\_Caso%20Clinico\\_Leucoma%20corneal%20lineal%20paracentral%20inferior.pdf](https://cgcoo.es/descargas/gaceta569/2_Caso%20Clinico_Leucoma%20corneal%20lineal%20paracentral%20inferior.pdf)
10. Aliste FA, Cordero JA. 22. Astigmatismos Irregulares y su Tratamiento Guiado por Topografía [Internet]. Secoir.org. [citado el 14 de julio de 2024]. Disponible en: <https://secoir.org/wp-content/uploads/2022/09/2011-Cap-22-Astigmatismos-irregulares-y-su-tratamiento-guiado-por-topografia.pdf>.
11. Fernández, A., Moreno, J., Prósper, F., García, M., & Echeveste, J. (2008). Regeneración de la superficie ocular: stem cells/células madre y técnicas reconstructivas. *Anales del sistema sanitario de Navarra*, 31(1), 53–69. [https://scielo.isciii.es/scielo.php?script=sci\\_arttext&pid=S1137-66272008000100005](https://scielo.isciii.es/scielo.php?script=sci_arttext&pid=S1137-66272008000100005)

12. Piñero DP. Adaptación de Lente de Contacto de Geometría Inversa en Córnea con Extrema Irregularidad Tras Cirugía LASIK Fallida. Consejo General de Colegios de Ópticos-Optometristas. Mayo; 2013. <http://hdl.handle.net/10045/41382>

### Apéndices

#### Apéndice A. *Consentimiento informado*

#### DOCUMENTO DE CONSENTIMIENTO INFORMADO

|                         |  |
|-------------------------|--|
| <b>Nombre del</b>       | Reporte de Caso: Adaptación de Lentes de Geometría Inversa en Paciente |
| <b>Estudio:</b>         | con Cornea Irregular Posterior a Múltiples Cuerpos Extraños.           |
| <b>Sigla Protocolo:</b> | No aplica  |
| <b>Investigador</b>     | Omar Alberto Atencia Pinzón, Valentina Ramírez Torres                  |
| <b>Responsable:</b>     | 3105566722   |
| <b>Depto./</b>          | Facultad de Optometría, Universidad Santo Tomás, Bucaramanga           |

El propósito de esta información es ayudarle a tomar la decisión de participar, -o no-, en una investigación médica titulada “Reporte de Caso: Adaptación de Lentes de Geometría Inversa en Paciente con Cornea Irregular Posterior a Múltiples Cuerpos Extraños”. Tome el

tiempo que requiera para decidirse, lea cuidadosamente este documento y realice las preguntas que desee al óptico o al personal del estudio.

### **Objetivos de la investigación**

El objetivo del reporte de caso es documentar la adaptación de un lente de diseño de geometría inversa en un paciente con cornea irregular posterior a múltiples cuerpos extraños que no alcanza una mejoría significativa en su visión mediante la corrección de lentes oftálmicos, dicho diseño se escoge ya que al realizar una prueba con lentes de contacto rígidos gas permeable se logra una mejoría significativa en la visión, pero con dificultades en el centrado, posicionamiento y fluorograma

### **Procedimiento de la Investigación**

Para cumplir con los objetivos del estudio, se llevarán a cabo las siguientes actividades:

Una vez usted firme este documento, se iniciara recolectando información de interés para el caso como lo es; agudeza visual lejana, cercana, refracción objetiva, subjetiva, topografía corneal, una vez obtenida esta información se procederá a realizar una prueba de lentes de contacto rígidos gas permeable de diferentes diseños (esféricos y de geometría inversa), una vez se realice la prueba se procederá a recolectar evidencia fotográfica de aspectos importantes como posicionamiento y centrado del lente y posterior a ello se realizara un fluorograma del cual se obtendrá también evidencia fotográfica, se afinara la formula del paciente encontrando así parámetros finales de adaptación con los cuales se fabricaran los lentes de contacto, posterior a su entrega se realizara un reporte de caso detallado del caso, que se compartirá posteriormente en un documento denominado reporte de caso.

### **Beneficios**

Usted puede beneficiarse en la medida en que la realización de las pruebas mencionadas anteriormente, brindaran una nueva alternativa visual, que mejorara su visión de forma significativa y le dará una mejor calidad de vida.

### **Riesgos**

A continuación, se presentarán algunas recomendaciones y alteraciones que pueden presentarse en el caso de no seguir las recomendaciones presentadas por parte del examinador.

### **Recomendaciones**

- Mantenga siempre un correcto lavado de manos antes y después de retirar el lente de contacto.
- NO realice limpieza del lente de contacto con agua de la llave, SIEMPRE utilice soluciones especializadas en el cuidado, mantenimiento y desinfección del lente de contacto.
- Deseche la solución en la coquilla una vez retire el lente de contacto para su postura, y rellene de nuevo cuando lo vaya a retirar.
- EVITE a toda costa entrar en contacto con fuentes hídricas naturales como: río, mar

o piscina con los lentes de contacto puestos.

- Se recomienda un máximo de 12 horas de uso.
- No duerma con los lentes de contacto puestos.
- Realice cambio de coquillas con frecuencia trimestral.
- Si llega a tener alguna alteración, secreción, dolor o algún signo o síntoma que sea señal de anomalía acérquese de manera urgente a su optómetra.

### **Alteraciones**

Algunas de las alteraciones que comprenden no seguir las recomendaciones descritas con anterioridad son:

- Queratitis (Inflamación superficial de la córnea)
- Conjuntivitis Infecciosa (Infección de la conjuntiva que se acompaña de ojo rojo y secreciones)
- Neovascularización (crecimiento de nuevos vasos dentro del área corneal)

- Ulcera corneal (Lesión corneal producto de un golpe, bacterias o hongos)

Este estudio representa un riesgo mínimo debido a que ningún procedimiento afectará la integridad de su sistema visual, según lo establecido en la resolución 8430 de 1993 (Colombia) por la cual se establecen las normas científicas, técnicas y administrativas para la investigación en salud, y en relación con la situación del objeto del trabajo, donde se observan actividades con el grupo objeto de estudio, se puede identificar que es una investigación “riesgo mínimo”.

### **Costos y Compensaciones**

La realización de los exámenes dentro de la investigación no tendrá costo para usted y serán llevados a cabo por profesionales capacitados, manteniendo las normas de bioseguridad pertinentes. Su participación en el estudio no generará ningún beneficio económico vinculado. En caso de presentarse alguna sintomatología derivada de los exámenes realizados en el estudio, usted recibirá la atención correspondiente sin que ello le genere costos adicionales.

### **Confidencialidad de la Información**

La información obtenida se mantendrá en forma confidencial y sólo se utilizará para fines del estudio. Su nombre no se utilizará, al participante se le asignará un código para guardar con sigilo su identidad. Es posible que los resultados obtenidos sean presentados en revistas y conferencias médicas, sin embargo, su nombre no será conocido.

### **Voluntariedad**

Su participación en esta investigación es completamente voluntaria. Usted tiene el derecho a no aceptar participar o a retirar su consentimiento y retirarse de esta investigación en el momento que lo estime conveniente. Si usted retira su consentimiento, sus datos clínicos serán eliminados y la información obtenida no será utilizada.

### **Preguntas**

Si tiene preguntas, quejas o sugerencias acerca de esta investigación médica puede contactar a Valentina Ramírez Torres, investigador principal, al correo [valentina.ramirez@ustabuca.edu.co](mailto:valentina.ramirez@ustabuca.edu.co) o a la

Coordinación de Servicios de Optometría [coor.servopt@ustabuca.edu.co](mailto:coor.servopt@ustabuca.edu.co)

### **Declaración de Consentimiento.**

Al firmar este formulario, yo certifico todo lo siguiente:

- Se me ha explicado el propósito de esta investigación médica, los procedimientos, los riesgos, los beneficios y los derechos que me asisten y que me puedo retirar de ella en el momento que lo desee.
- Firmo este documento voluntariamente, sin ser forzado a hacerlo.
- No estoy renunciando a ningún derecho que me asista.
- Se me comunicará de toda nueva información relacionada con la investigación, que

surja durante el estudio y que pueda tener importancia directa para mi condición de salud.

- Se me ha informado que tengo el derecho a reevaluar mi participación en esta investigación médica según mi parecer y en cualquier momento que lo desee.
- Yo autorizo al investigador responsable y sus colaboradores a acceder y usar los datos contenidos en mi historia clínica para los propósitos de esta investigación.
- Conozco que se protegerán mis datos personales y ellos no serán divulgados, según la ley estatutaria 1581 de 2012 (**octubre 17**) reglamentada parcialmente por el decreto nacional 1377 de 2013, **por la cual se dictan disposiciones generales para la protección de datos personales.**
- Al momento de la firma, se me entrega una copia firmada de este documento.

*Duvernoy Reyes*

Nombre del participante

*Duvernoy Reyes*

Firma del participante

*6466377*

Cédula

*27/04/2024*

Fecha (día/mes/año)

Valentina Ramirez



Nombre del testigo

Firma del testigo y fecha

1098809592

27/04/2024

Cédula

Fecha (día/mes/año)

**Investigador (o persona que solicita el consentimiento)**

Certifico que he explicado al participante cuyo nombre aparece como voluntario sobre la naturaleza y el propósito del estudio, beneficios potenciales, y razonablemente los riesgos previsibles asociados a la participación en este estudio. Confirmando que el consentimiento se ha dado libre y voluntariamente. He contestado las preguntas formuladas por los participantes y han sido testigos de la firma anterior. Una copia de este consentimiento informado ha sido entregada al participante.

Valentina Ramirez Torrez

Nombre del Investigador/persona que toma el consentimiento

Jose Maria Iglesias Castillejo 27/04/2024  
cc:88234093

*Jose Maria Iglesias*

Director de la Institución o su delegado: nombre firma y fecha