

### **Información Importante**

La Universidad Santo Tomás, informa que el(los) autor(es) ha(n) autorizado a usuarios internos y externos de la institución a consultar el contenido de este documento a través del Catálogo en línea del CRAI-USTA y el Repositorio Institucional en la página Web de la CRAI-USTA, así como en las redes de información del país y del exterior con las cuales tenga convenio la Universidad.

Se permite la consulta a los usuarios interesados en el contenido de este documento, para todos los usos que tengan **finalidad académica**, nunca para usos comerciales, siempre y cuando mediante la correspondiente cita bibliográfica se le dé crédito al trabajo de grado y a su autor.

De conformidad con lo establecido en el Artículo 30 de la Ley 23 de 1982 y el artículo 11 de la Decisión Andina 351 de 1993, la Universidad Santo Tomás informa que “los derechos morales sobre documento son propiedad de los autores, los cuales son irrenunciables, imprescriptibles, inembargables e inalienables.”

**Centro de Recursos para el Aprendizaje y la Investigación, CRAI-USTA  
Universidad Santo Tomás, Bucaramanga**

**Tratamiento de la reabsorción cervical externa, Scoping review**

**Diana Marcela Angarita Martínez, Andrea Mejía Henao y Kamilt Alberto Ramos Díaz**

**Trabajo presentado como requisito para optar el título de Especialista en Endodoncia**

**Directora  
Od. Martha Patricia Verjel  
Especialista en Endodoncia**

**Universidad Santo Tomás, Bucaramanga  
División Ciencias de la Salud  
Facultad de Odontología  
2019**

**Tabla de contenido**

1. Introducción .....	7
1.1 Planteamiento del problema.....	8
1.2 Justificación .....	9
2. Marco teórico .....	10
2.1 Reabsorción radicular .....	10
2.2 Clasificación de la reabsorción radicular .....	10
2.2.1 Reabsorción radicular superficial. ....	10
2.2.2 Reabsorción radicular por reemplazo. ....	11
2.2.3 Reabsorción radicular inflamatoria.....	11
2.3 Reabsorción cervical externa .....	11
2.3.1 Clasificación de la reabsorción cervical externa.....	12
2.3.2 Características clínicas de la reabsorción cervical externa. ....	14
2.3.3 Factores etiológicos de la reabsorción cervical externa.....	14
2.3.4 Medios diagnósticos para la reabsorción cervical externa.....	17
2.3.5 Tratamiento de la reabsorción cervical externa. ....	19
2.3.6 Materiales empleados en la reparación de la reabsorción cervical externa. ....	19
2.4 Scoping review.....	25
3. Objetivos .....	26
3.1 Objetivo general.....	26
3.2 Objetivos específicos .....	26
4. Materiales y métodos .....	26
4.1 Tipo de estudio.....	26
4.2 Muestra .....	26
4.3 Criterios de selección.....	27
4.3.1 Criterios de inclusión .....	27
4.3.2 Criterios de exclusión .....	27
4.4 Variables .....	27
4.5 Recolección de la información.....	29
4.5.1 Estrategia de búsqueda.....	29
4.5.2 Términos de búsqueda. ....	29
4.6 Procedimiento .....	30
4.7 Plan de análisis estadístico.....	30
5. Consideraciones éticas .....	30
6. Resultados .....	31
7. Discusión.....	38
9. Conclusiones .....	40
10. Recomendaciones .....	41
9. Referencias bibliográficas.....	41

**Lista de figuras**

<i>Figura 1.</i> Clasificación según Heithersay.....	13
<i>Figura 2.</i> Imagen tomada de Kurt B, Impact of Cone-beam Computed Tomography on Treatment Planning for External Cervical Resorption and a Novel Axial Slice-based Classification System. (A) Rohde clase 1, (B) Rohde clase 2, (C) Rohde clase 3.....	13
<i>Figura 3.</i> Flujograma.....	32
<i>Figura 4.</i> Bases de datos.....	33
<i>Figura 5.</i> Tipo de estudio.....	33
<i>Figura 6.</i> Artículos de acuerdo con su año de publicación.....	33
<i>Figura 7.</i> Cantidad de casos reportados de acuerdo con el tipo de diente.....	34
<i>Figura 8.</i> Diagnósticos pulpares y periapicales.....	34
<i>Figura 9.</i> Materiales utilizados en el tratamiento de la reabsorción cervical externa. ....	35
<i>Figura 10.</i> Tratamientos reportados en los casos de reabsorción cervical externa. ....	35
<i>Figura 11.</i> Clasificación de la reabsorción cervical externa según Heithersay. ....	35
<i>Figura 12.</i> Clasificación de la reabsorción cervical externa de acuerdo a los respectivos tratamientos.....	36
<i>Figura 13.</i> Casos reportados en artículos con y sin éxito clínico.....	36
<i>Figura 14.</i> Seguimiento en meses de los casos clínicos reportados en la literatura. ....	36
<i>Figura 15.</i> Materiales utilizados de acuerdo con los respectivos tratamientos de la reabsorción cervical externa. ....	37
<i>Figura 16.</i> Materiales utilizados en los casos reportados de acuerdo con la clasificación de Heithersay. ....	37

### **Resumen**

La reabsorción cervical externa es una patología poco frecuente que inicia en el área cervical del diente, presenta un patrón complejo e invasivo que la hace difícil de diagnosticar en su etapa inicial y considerada clínicamente como un gran desafío al momento de ser tratada. La mayoría de los autores reportan que los tratamientos de ortodoncia, trauma dentoalveolar y blanqueamiento intracameral son los principales factores etiológicos de esta patología. El tratamiento de la reabsorción cervical externa busca mantener los dientes afectados en un estado sano y funcional, el tratamiento exitoso se basa en la ubicación, tamaño, accesibilidad de la lesión. El objetivo de esta revisión fue determinar el tratamiento más reportados en la literatura para el manejo de la reabsorción cervical externa. La literatura revelo que el procedimiento más realizado fue el abordaje quirúrgico, siendo el ionómero de vidrio el material más utilizado.

**Palabras clave:** Reabsorción cervical externa, reabsorción cervical invasiva.

### **Abstract**

External cervical resorption is a rare disease that begins in the cervical area of the tooth, presents a complex and invasive pattern that makes it difficult to diagnose in its initial stage and considered clinically as a great challenge at the time of being treated. Most authors report that orthodontic, dentoalveolar trauma and intracameral whitening treatments are the main etiological factors of this pathology. The treatment of external cervical resorption seeks to keep the affected teeth in a healthy and functional state, the successful treatment is based on the location, size, accessibility of the lesion. The objective of this review was to determine the most reported treatment in the literature for the management of external cervical resorption. The literature revealed that the most common procedure was the surgical approach, with the glass ionomer being the most used material.

**Keywords:** External cervical resorption, invasive cervical resorption.

## 1. Introducción

La reabsorción cervical externa es una patología que tiene un patrón complejo e invasivo lo cual la hace difícil de diagnosticar en su etapa inicial y considerada clínicamente como un gran desafío al momento de ser tratada. Es caracterizada por una localización subgingival de naturaleza invasiva, algunas veces presenta una mancha rosada en el área de la corona clínica. El proceso de la reabsorción es progresivo y puede terminar en la pérdida del diente afectado, es relativamente una forma poco común de reabsorción externa, la cual puede ocurrir en cualquier pieza de la dentición permanente (1).

La reabsorción ocurre después de algún daño o irritación del ligamento periodontal. El proceso involucra una interacción elaborada de células inflamatorias y células resortivas. El daño e irritación del hueso, dentina o cemento lleva a cabo cambios químicos en estos tejidos resultando la formación de células gigantes multinucleadas, que son la causa de la reabsorción de los tejidos duros (2).

Clínicamente, la reabsorción cervical externa puede presentarse como una cavitación cervical, irregularidad en el contorno gingival y / o decoloración rosada del esmalte adyacente. La base de la lesión tiene una superficie dura, y el sondeo periodontal a menudo produce un sangrado profuso. Los dientes afectados suelen ser asintomáticos hasta una etapa tardía debido a la capa protectora de predentina y odontoblastos que rodean el conducto radicular y son resistentes a la reabsorción. En algunos casos, no hay signos clínicos evidentes de reabsorción cervical externa, y la detección se produce a través de una radiografía de rutina (3).

La causa exacta de la reabsorción cervical externa es poco conocida, se considera que el cemento protege la dentina subyacente de la reabsorción. Se acepta ampliamente que el daño o la deficiencia de esta capa de cemento protector debajo de la unión epitelial expone la superficie de la raíz a los osteoclastos, que luego reabsorben la dentina. El perfil anatómico de la unión de cemento-esmalte también podría predisponer esta región a la reabsorción cervical externa. El análisis en el microscópico de la región cervical de los dientes ha demostrado que parece haber brechas frecuentes de cemento en esta área, dejando la dentina mineralizada subyacente expuesta y vulnerable a la reabsorción (4).

Heithersay en 1999, realizó un estudio en 222 pacientes en los cuales 257 dientes fueron diagnosticados con reabsorción cervical externa, identificando una mayor incidencia en pacientes con antecedentes de tratamiento de ortodoncia en un 47% y trauma dentoalveolar en un 31%. Además, reveló que 75 incisivos centrales superiores presentaron este tipo de reabsorción, evidenciando que fueron los dientes que en mayor porcentaje presentaron esta patología, seguido de 34 caninos superiores que también presentaron este tipo reabsorción (5). Entre los factores etiológicos más frecuentes evidenciados en la literatura (Patel 2009), se encuentran el trauma dentoalveolar, tratamiento de ortodoncia, blanqueamiento intracamerar, terapia periodontal, cirugía y etiología idiopática (6). Mavridou en 2017 coincide con lo anteriormente mencionado, donde evidencia que algunos de los factores causantes de esta patología, son los tratamientos de ortodoncia y el trauma dentoalveolar; con lo cual se confirma que estos dos son los más frecuentemente mencionados en la literatura (7).

El tratamiento de la reabsorción cervical externa consiste en la remoción completa del tejido de granulación formado en el lugar de la reabsorción y restauración del defecto. El tratamiento depende de la severidad en que se encuentre de acuerdo a la clasificación de Heithersay al momento de diagnosticarla, la localización, y la viabilidad de restaurar el diente afectado. Entre los tratamientos realizados actualmente encontramos: abordaje quirúrgico para retirar el tejido y sellar el defecto, reimplantación intencional, extrusión quirúrgica o técnicas no quirúrgicas para exponer el defecto a cavidad oral como extrusión con fuerzas ortodónticas, y reconstrucción de la lesión (resina, MTA, ionómero de vidrio, biocerámicos) (8).

La reabsorción cervical externa es un tipo de reabsorción radicular inflamatoria que frecuentemente es mal diagnosticada, dando lugar a un tratamiento inadecuado o la pérdida innecesaria del diente. El diagnóstico temprano y la atención apropiada son la clave para un resultado exitoso y mejor pronóstico (8).

El objetivo de esta revisión es determinar el tratamiento más reportado en la literatura para el manejo de la reabsorción cervical externa de acuerdo a la clasificación según Heithersay

### **1.1 Planteamiento del problema**

La reabsorción radicular es la pérdida de tejido dental duro, es decir, cemento y dentina, como resultado de la acción odontoclástica. La reabsorción radicular fisiológica asociada con dientes temporales es deseable porque da como resultado la exfoliación de los dientes, lo que permite la erupción de los sucesores permanentes. Sin embargo, la reabsorción radicular de la dentición permanente suele ser desfavorable porque podría ocasionar daños irreversibles y una eventual pérdida de dientes (6).

La reabsorción cervical externa es una forma agresivamente destructiva de reabsorción radicular, que se caracteriza por la invasión de la región cervical de la raíz del diente por tejido fibrovascular derivado del ligamento periodontal. Este proceso patológico progresivamente reabsorbe cemento y dentina, para eventualmente involucrar el espacio de la pulpa (5).

Mavridou y colaboradores, en artículos de investigación publicados en 2016 y 2017 indican que, para iniciar una reabsorción radicular, los protectores de la raíz como el ligamento periodontal y la capa de cemento necesitan ser agredidos. esto puede ser causado por una anomalía durante el desarrollo donde hay desintegración celular por el fenómeno de la apoptosis por lo tanto la dentina expuesta podría ser inmunológicamente vulnerable a las células clásticas, que luego inician la reabsorción (7,9), que resulta en una brecha en la unión cemento- esmalte o por un daño inducido por un trauma químico o físico. Sin embargo, en casos clínicos reales, se hace mucho más complicado determinar el factor etiológico de la reabsorción cervical externa, siendo poco clara y confusa. En la literatura no se evidencia mucha información sobre una relación directa entre un solo factor de riesgo específico y la ocurrencia de reabsorción cervical externa (7,10).

Una vez se diagnostica reabsorción cervical externa, generalmente hay tres opciones de tratamiento: No se realiza tratamiento, y una eventual extracción cuando el diente se vuelve sintomático; extracción inmediata; o acceso, desbridamiento y restauración de la lesión de

reabsorción. El clínico pocas veces tiene conocimiento sobre esta patología y su posible tratamiento, por tanto se hace necesario investigar cada uno de los procedimientos anteriormente planteados y determinar cuál es el más reportado en la literatura dependiendo del estadio en que se encuentra la patología (7,11).

En cuanto a los materiales utilizados para restaurar esta lesión Schwartz en 2011 propone el uso de hidróxido de calcio, ionómero de vidrio, resinas, MTA y biocerámicos. Sin embargo, el profesional no tiene conocimiento profundo de las propiedades de estos materiales y la manera correcta de utilizar estos materiales según el estadio que se encuentra la reabsorción (12).

Esta investigación revisó las bases de datos científicas más importantes para poder evidenciar el tratamiento que reciben los dientes que presentan reabsorción cervical externa y de esta manera poder orientar al clínico sobre el tratamiento más adecuado dependiendo del estadio en que se encuentre según la clasificación de Heithersay.

A partir de los planteamientos anteriores surge el siguiente interrogante ¿Cuál es el tratamiento más reportado de acuerdo con la clasificación de la reabsorción cervical externa?

## **1.2 Justificación**

La reabsorción cervical externa es una entidad patológica asociada a un proceso de inflamación crónica, donde existe la pérdida de cemento y dentina en la parte externa de la raíz del diente por debajo de la inserción epitelial (13).

Mavridou, y colaboradores en el 2017 evaluaron 337 dientes con evidencia de reabsorción cervical externa y encontraron que los factores predisponentes potencialmente implicados en la reabsorción fueron principalmente la ortodoncia (45,7%). Otros factores frecuentemente observados fueron trauma (28.5%), hábitos parafuncionales (23.2%), mala salud oral (22.9%), maloclusión (17.5%) y extracción de un diente vecino (14%). Esta información puede ser útil para diagnosticar las reabsorciones en una etapa temprana cuando se selecciona a los pacientes que presentan estos factores predisponentes (7).

Con frecuencia se utilizan las radiografías convencionales para diagnosticar y controlar las reabsorciones radiculares externas. Sin embargo, este tipo de patologías en su etapa inicial son difíciles de diagnosticar debido a que este tipo de radiografías nos proporcionan una imagen bidimensional de un objeto tridimensional. Hoy en día con el advenimiento de la tecnología tenemos imágenes tridimensionales las cuales tienen mejor resolución y nitidez lo que facilita el diagnóstico en endodoncia. Varios estudios hablan sobre la posibilidad de detectar alteraciones o patologías de las estructuras dentales y especialmente a nivel radicular con mayor precisión mediante el uso de la tomografía computarizada de haz cónico (10).

El objetivo del tratamiento de la reabsorción cervical externa es inactivar el proceso de reabsorción mediante la eliminación del tejido granulomatoso y el suministro de sangre a los odontoclastos existentes. El defecto de reabsorción debe estar completamente desbridado y sellado para evitar la revascularización y una mayor acción clástica (Heithersay 2004). Por lo tanto, el

manejo efectivo depende de una buena visualización y accesibilidad a la lesión (Patel y col. 2009, Schwartz y col. 2010, Kim y col. 2012). El diagnóstico temprano y el manejo adecuado han demostrado mejorar la probabilidad de mantener estos dientes (Heithersay 1999). Con este trabajo de investigación se evidencia cuáles son las alternativas en el manejo de este tipo de patología (14,15).

La reabsorción cervical externa es una condición que puede causar gran preocupación para los pacientes y un desafío para el especialista. El manejo exitoso de estos pacientes debe involucrar el control a largo plazo de lesiones preexistentes, así como el diagnóstico temprano de nuevas lesiones, a través de evaluaciones periódicas tanto clínicas como radiográficas (8,16). La evidencia científica nos orientará para motivar al odontólogo y en especial al endodoncista a realizar controles periódicos y a saber cuáles son los pasos para seguir al momento de diagnosticar este tipo de patologías.

## **2. Marco teórico**

### **2.1 Reabsorción radicular**

La reabsorción radicular es la pérdida de tejido duro de la raíz del diente (cemento y dentina), siendo una secuela común después de lesiones o irritación del ligamento periodontal y / o la pulpa dental. El curso de la reabsorción implica una interacción entre las células inflamatorias, las células que reabsorben y los tejidos duros. Las células claves involucradas en la reabsorción radicular son los odontoclastos (17).

Se puede hablar de dos tipos diferentes de reabsorción radicular en función de su localización: la reabsorción radicular interna y la externa. La primera está asociada a procesos inflamatorios crónicos de larga duración en el tejido pulpar cuyo origen puede ser bacteriano o traumatismos (18). Por su parte, la segunda puede estar asociada a trauma mecánico (agudo o crónico), fuerzas inadecuadas efectuadas sobre los dientes, impactaciones dentarias (generalmente ocasionadas por anomalías eruptivas en la posición), reimplantes, anquilosis, quistes, tumores o procesos inflamatorios de origen pulpar o periodontal, blanqueamiento dental, entre otros (19).

### **2.2 Clasificación de la reabsorción radicular**

Las reabsorciones radiculares externas según J. O. Andreasen en 1985 se pueden clasificar en: (20)

**2.2.1 Reabsorción radicular superficial.** Este proceso es consecuencia de las lesiones localizadas y limitadas en la superficie radicular o en el periodonto circundante, Es un proceso autolimitado de actividad osteoclástica que se da a las dos a tres semanas se detiene y después ocurre la cicatrización del cemento y la re inserción del ligamento periodontal. Se ha definido como "pequeñas cavidades de reabsorción superficial en el cemento y en las capas más externas de la dentina. Cuando no exista más estimulación, estas cavidades de reabsorción cicatrizaran sin

problemas. Si la cavidad de reabsorción es solo en el cemento se producirá una cicatrización completa, pero si la cavidad está en la dentina, continúa la cicatrización con cemento nuevo y por lo tanto el contorno de la superficie de la raíz solo puede restaurarse parcialmente. Este proceso puede continuar si existe una necrosis o infección pulpar (11,20,21).

**2.2.2 Reabsorción radicular por reemplazo.** También conocida como reabsorción inducida por trauma, además se presenta en dientes que presentan reabsorción inflamatoria externa. La reabsorción por reemplazo es una consecuencia de las mismas lesiones que generalmente causan reabsorción inflamatoria, donde existe un daño significativo en la superficie externa de la raíz. La reabsorción por reemplazo tiene un aspecto radiográfico diferente a la inflamatoria, con pérdida de la estructura dental y su reemplazo por hueso. Clínicamente los dientes sometidos a reabsorción por reemplazo tienen movilidad reducida y un sonido diferente y metálico en la percusión(22).

Es el proceso de reemplazo de la superficie de la raíz con hueso, también conocida como anquilosis. Esto puede considerarse un proceso homeostático de remodelación ósea después de la unión del hueso y la dentina que difiere de la reabsorción inflamatoria, que es esencialmente un proceso patológico. Las trabéculas óseas se desarrollan dentro del espacio del ligamento periodontal y se fusionan con la superficie radicular (23). Después del contacto inicial entre hueso y cemento, otras células invaden la raíz desde el hueso adyacente. La reabsorción por reemplazo se puede clasificar como transitoria o progresiva. La primera es autolimitada; resultante de una combinación de solo áreas menores del daño del ligamento periodontal y la capacidad de curación del periodonto adyacente. Este último es un proceso continuo que resulta en una reabsorción completa de la raíz debido a una pérdida extensa o completa del ligamento periodontal (24).

**2.2.3 Reabsorción radicular inflamatoria.** Los estímulos prolongados en áreas de la superficie dañada de la raíz permiten la continuación del proceso de reabsorción de la superficie (22). En un estudio publicado por Andreasen en 1980 se propone una serie de eventos necesarios para que la reabsorción radicular se presente: Primero, debe haber un daño mecánico en el cemento, este daño a la superficie de la raíz da como resultado la pérdida de los mecanismos de protección dentro del cemento y el ligamento periodontal. Después de esto, la exposición de los túbulos dentinales en la lesión, pueden ser una vía para infectar la pulpa y producir la necrosis del tejido. Finalmente, la edad del diente debe considerarse, ya que los dientes inmaduros y más jóvenes se ven afectados con mayor frecuencia (22,23).

La reabsorción inflamatoria radiográficamente se caracteriza por presentar pérdida de la estructura dental junto con una radiolucidez que involucra el espacio del ligamento periodontal y el hueso adyacente. Puede o no presentar signos o síntomas clínicos eso va depender del estado general del diente y sus tejidos de soporte (24).

### **2.3 Reabsorción cervical externa**

El estudio de Heithersay en 1999 describe la reabsorción cervical externa como una cavidad en la superficie radicular invadida por tejido granulomatoso. Se pueden observar osteoclastos en el frente de reabsorción dentro de las lagunas. La predentina y la capa más interna de la dentina evitan que la lesión afecte a la pulpa, hasta que la patología se encuentra en un estadio muy avanzado y

termina por afectar el sistema de conductos (2). A medida que la lesión avanza, el material parecido a un hueso (reabsorción por reemplazo) también puede depositarse dentro de la lesión y ponerse en contacto directo con la dentina adyacente; esto indica que la lesión no es destructiva, sino que intenta repararse a sí misma (25).

El tejido de reabsorción puede confundirse con la dentina cuando se realiza curetaje del contenido de la cavidad. El proceso de reabsorción cervical externa generalmente se expande en una dirección circunferencial y apico-coronal alrededor del conducto. La perforación del conducto radicular se evita mediante una capa protectora delgada de dentina interna y predentina (3). Se ha demostrado que la predentina contiene un factor anti-invasión e inhibidor de la reabsorción que evita que la lesión avance hacia el conducto radicular. Los defectos iniciales de la reabsorción cervical externa no suelen contener células inflamatorias agudas, lo que implica una etiología no bacteriana. Sin embargo, en una etapa posterior, una colonización bacteriana secundaria de los túbulos dentinales podría inducir una respuesta inflamatoria en el tejido periodontal o pulpar asociado (25) En las lesiones de larga duración, el conducto radicular puede estar perforado por la lesión que avanza. Si se produce afectación pulpar, el tejido fibroóseo se puede encontrar depositado dentro del sistema del conducto radicular (26).

La reabsorción cervical externa es un tipo de reabsorción radicular inflamatoria. Es una patología severa asociada a un proceso inflamatorio donde hay pérdida de cemento, o cemento y dentina, Se localiza en el tercio cervical radicular por debajo de la inserción epitelial y es de naturaleza invasiva. La mayoría de las veces presenta una mancha rosada en la corona clínica, el diente se puede perder porque la reabsorción es progresiva (5).

Esta patología puede ser causada por diversos factores locales como trauma oclusal, traumatismos dentales, tratamientos de ortodoncia, periodoncia, blanqueamientos intracamerales, cirugías (5). Y por factores sistémicos como hiperparatiroidismo, hipoparatiroidismo, hipofosfatemia, hiperfosfatemia, enfermedad de Gaucher, enfermedad de Paget, síndrome de Goltz, y síndrome de Papiloma Lefevre, Hepatitis B, han sido reportados como causas sistémicas (27). Así como la hipoxia, quimioterapia solo existe un caso reportado en la literatura (28) . Su naturaleza es agresiva, que resulta de la pérdida de la estructura dental (29).

### **2.3.1 Clasificación de la reabsorción cervical externa**

#### ***Clasificación según Heithersay***

Clasificó la reabsorción cervical externa sobre la base de su extensión así: (2)

- Clase 1: Pequeña lesión de reabsorción invasiva cerca del área cervical con penetración superficial en dentina.
- Clase 2: Lesión de reabsorción invasiva bien definida que ha penetrado cerca de la cámara pulpar, pero muestra poco o sin extensión en la dentina radicular.
- Clase 3: Invasión más profunda de la dentina al reabsorber el tejido, No solo involucrando la dentina coronal sino también extendiendo en el tercio coronal de la raíz.
- Clase 4: Gran proceso de reabsorción invasiva que se extiende más allá del tercio coronal de la raíz

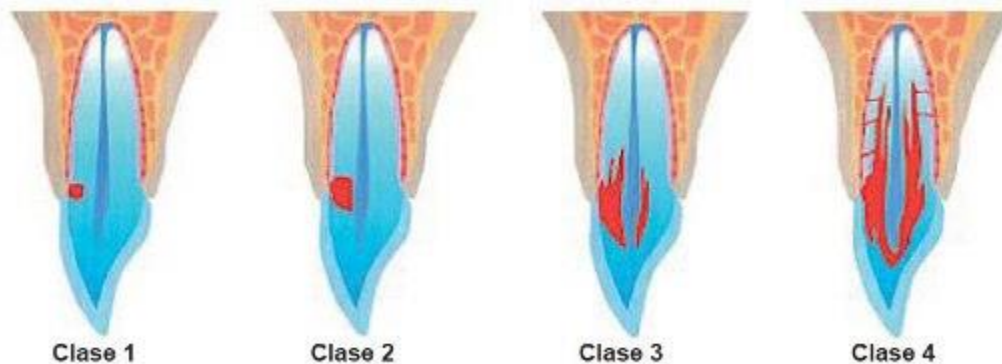


Figura 1. Clasificación según Heithersay

**2.3.1.2 Clasificación según Rohde.** El sistema de clasificación de Rohde tiene en cuenta 2 aspectos importantes de la lesión: la cantidad de pérdida de dentina en el área cervical y la cantidad de pérdida de dentina en la superficie externa del diente. Las clases de Rohde se pueden definir de la siguiente manera (10)

1. Reabsorción de dentina significativa en menos de un tercio de la circunferencia del diente.
2. Reabsorción de la dentina significativa en menos de un tercio de la circunferencia del diente con un defecto de perforación de 2.5 mm o más en cualquier dimensión.
3. Reabsorción de dentina significativa que involucra más de un tercio de la circunferencia del diente.

En este sistema de clasificación, la "reabsorción significativa de dentina" se define como la reabsorción de más de la mitad del espesor de la pared axial original.



Figura 2. Imagen tomada de Kurt B, Impact of Cone-beam Computed Tomography on Treatment Planning for External Cervical Resorption and a Novel Axial Slice-based Classification System. (A) Rohde clase 1, (B) Rohde clase 2, (C) Rohde clase 3.

**2.3.1.3 Clasificación según Patel S. 2018 en tres dimensiones.**

Según la altura (13)

- A nivel de la unión cemento esmalte, a nivel o coronal de la cresta ósea. Supracrestal
- Se extiende al tercio coronal de la raíz y apical a la cresta ósea. Subcrestal.
- Se extiende hasta tercio medio de la raíz.
- Se extiende hasta tercio apical de la raíz.

Según la extensión circunferencial.

- Menor o igual a 90°
- Mayor a 90° y menor o igual a 180°
- Mayor a 180° y menor o igual a 270°
- Mayor a 270°

Según la proximidad al conducto radicular.

- Dentina: lesión confinada a la dentina.
- Pulpa: pulpa probablemente involucrada

**2.3.1.4 Clasificación según su localización.** Alfred y colaboradores en 1998 clasificaron el tratamiento según la ubicación del portal de entrada del defecto, como supraósea, crestal o interósea.

- Supraósea: La entrada de esta clase de reabsorción se encuentra por encima de la altura de la cresta alveolar, y tiene comunicación a la cavidad oral.
- Crestal: La entrada de la reabsorción se encuentra cerca o al mismo nivel de la cresta ósea.
- Intraósea: Este defecto no tiene comunicación con la cavidad oral, se encuentra por debajo de la altura de la cresta alveolar, estas reabsorciones pueden tratarse a través de tratamiento endodónticos o por reimplantación intencional (16).

**2.3.2 Características clínicas de la reabsorción cervical externa.** La reabsorción cervical externa generalmente se detecta con un examen radiográfico de rutina, pasa desapercibida por el paciente porque es asintomática y tiene una localización subepitelial. Sin embargo, la lesión puede ser evidente si se encuentra localizada marginalmente, ya que es causada por tejido granulomatoso subyacente de color rojo intenso, que se ve a través del esmalte translucido delgado (30,31).

Al sondaje de la reabsorción se observa sangrado abundante con una consistencia blanda debido a la presencia de tejido de granulación. Al retirar este tejido el aspecto cambia ya se torna duro y se acompaña de un sonido agudo (32,33). La mayoría de los pacientes responden positivo a las pruebas de sensibilidad pulpar (2). Sin embargo, una cavidad profunda puede dar sensibilidad al calor y al frío debido a la cercanía con la pulpa (34)

En el examen radiográfico, la lesión se observa como una zona radiolúcida asimétrica con márgenes irregulares en la porción cervical del diente. Las lesiones tempranas pueden ser radiolúcidas, ya en lesiones avanzadas se pueden observar lesiones con apariencia moteada causada por su naturaleza ósea. Una característica patognomónica es el contorno del conducto radicular ya que es visible y se encuentra intacto (10).

**2.3.3 Factores etiológicos de la reabsorción cervical externa.** La causa exacta de la reabsorción cervical externa es poco conocida, pero existen varios factores etiológicos que podrían afectar la región cervical de la superficie de la raíz y por lo tanto iniciar una reabsorción cervical externa (2,6,7,25). han investigado la etiología involucrada en la reabsorción cervical externa. Han informado que muchos casos con esta patología pueden estar relacionados con tratamientos de ortodoncia, trauma dentoalveolar, blanqueamiento intracameral, procedimientos quirúrgicos, bruxismo, maloclusión, restauraciones defectuosas, terapia periodontal, defectos del desarrollo

dentario, enfermedades sistémicas, uso de medicamentos como los bifosfonatos, infecciones virales como el herpes simple, tocar instrumentos de viento y de etiología idiopática (2).

Además, una nueva teoría propone que la hipoxia juega un papel vital en la evolución de la ECR. La hipoxia es la fuerza impulsora de la angiogénesis, lo que lleva a un desarrollo continuo de tejido de granulación altamente vascularizado que podría acompañar la reabsorción cervical externa (35).

En la literatura existe solo un caso reportado de reabsorción cervical externa relacionada con la quimioterapia, la paciente sufrió cáncer de ovario a la edad de 16 años y había sido tratada con quimioterapia. Se llegó a la conclusión que el aumento generalizado de movilidad dental que sufrió la paciente mientras recibía tratamiento de quimioterapia podría haber dañado el cemento y el ligamento periodontal, lo que desencadenó la actividad osteoclástica, que fue responsable de las reabsorciones cervicales (28). A continuación, se describen los factores etiológicos más relevantes de la reabsorción cervical externa (2,6,7,25)

**2.3.3.1 Tratamiento de ortodoncia.** Heithersay 1999 y Patel y col. 2009 pioneros en la investigación en reabsorción cervical externa identificaron una mayor incidencia de esta patología en pacientes con antecedentes de tratamiento de ortodoncia Cwyk F, Trostand L. en 1984 concuerdan con lo anteriormente descrito ya que mencionan el tratamiento ortodóntico como el factor etiológico más frecuente. Además, afirmaron que los dientes comúnmente más afectados por esta patología son los caninos superiores, seguido de los incisivos superiores, primeros molares inferiores (2,6).

#### *2.3.3.1.1 Factores relacionados al tratamiento ortodóntico.*

- **Duración del tratamiento:** La duración del tratamiento tiene un alto riesgo para desencadenar estas lesiones. Autores como Levander 1994 (30), afirma que las reabsorciones disminuyen en casos de larga duración, en los que se ha producido una pausa de algunos meses durante el tratamiento, que en aquellos en los que dicha pausa no se dio. Rudolph y Goldin en 1989, incluso cuantifican el problema, y señalan que los pacientes que han tenido tratamiento ortodóntico el 40, 70, 80 y 100% han presentado algún grado de lesión después de 1,2,3, y 7 años de tratamiento activo (36,37).

- **Dirección de la fuerza aplicada o tipo de movimiento:** Cualquier tipo de movimiento dentario puede causar reabsorciones, pero especialmente el de intrusión, según se deduce de las investigaciones de Parker en 1998 (38). Por último, Gülđen N. en 2009, indica que los movimientos más predisponentes a una reabsorción radicular son los de extrusión e intrusión (39).

- **Tipo de aparatología ortodóntica:** Ningún tipo de aparatología está exento de riesgos, sin embargo, existen unos más iatrogénicos que otros. El uso de diferentes mecanismos para la expansión del maxilar han demostrado ser un estímulo para que se produzcan reabsorciones en los dientes de anclaje, como señala Barber en 1981 (31). Según Linge en 1991 los aparatos fijos pueden desencadenar más reabsorción radicular que los aparatos removibles (40). Sin embargo, Zachrisson B en 1976 aprecia que las fuerzas no controladas propias de los aparatos removibles tienen mayor riesgo de desarrollar reabsorción radicular (41).

**2.3.3.2 Trauma.** Las lesiones de trauma se consideran de gran impacto, especialmente en edades tempranas, las principales causas de estas lesiones son las caídas (42). Durl W y col. En 1989 realizaron un estudio con 10,436 pacientes tratados en la sala de emergencias del hospital como resultado de un episodio traumático, 765 (7,3%) sufrieron lesiones en las estructuras de la cavidad oral. La principal causa de lesión dental fue la caída, que representó el 55.8% de las lesiones (43). Lin S. y col. En 2007 analizaron los datos de pacientes hospitalizados con traumatismo en un centro de traumatismo de nivel 1; De los 14.040 pacientes con traumatismos, 1038 (7,4%) sufrieron lesiones maxilofaciales o dentales. Las causas comunes de lesiones fueron accidentes automovilísticos (41%), caídas (27%) y lesiones intencionales (23%) (44).

Muchas lesiones dentoalveolares requieren un manejo rápido para mejorar el pronóstico. En un estudio de Murthy en 2013 (23), aproximadamente el 85% de las lesiones se producen en los dientes anteriores superiores y el 89% en la dentición permanente; en este estudio también se encontró que el tipo más común de lesiones son las fracturas de esmalte (45).

La reabsorción externa es una complicación grave después de las lesiones dentales traumáticas y a menudo conduce a la pérdida de dientes (46). La etiología de la reabsorción incluye lesión aguda en el cemento y el ligamento periodontal, y procesos biológicos subsiguientes que propagan el daño. La aposición y reabsorción óseas ocurren como parte del proceso fisiológico normal de remodelación. En una situación fisiológica, el proceso de remodelación ósea no daña la raíz, ya que la dentina está protegida por tejido orgánico (pre-cemento) y un ligamento periodontal sano. Sin embargo, cuando el aparato periodontal se daña durante una lesión traumática extensa, los osteoclastos entran en contacto directo con la dentina de la raíz expuesta y comienzan a reabsorber los tejidos dentales durante el proceso de remodelación. Después de la exposición del tejido mineralizado ubicado debajo del cemento previo, la cascada inflamatoria "recluta" a las células multinucleadas que inician el proceso de reabsorción. En los casos en que el sitio de exposición es pequeño, el proceso puede ser autolimitado. En estos casos, la reabsorción puede no ser clínicamente significativa y la cicatrización con tejido similar al cemento (46).

**2.3.3.3 Blanqueamiento intracameral.** Uno de las reacciones adversas que pueden tener los dientes después del blanqueamiento intracameral es la reabsorción cervical externa (47), esta patología es de origen inflamatorio que permanece generalmente debajo de la encía adherida. Sin embargo esta inflamación puede estar presente o no, pudiendo exacerbarse por el exceso de oxígeno que alcanza el periodonto por los túbulos dentinarios, producto de los componentes del blanqueamiento; creando un ambiente ácido que estimulan las enzimas proteolíticas, colágenas e hidrolasas (48).

El poder del oxígeno se puede incrementar con la temperatura y el tiempo obteniendo buenos resultados clínicos, sin embargo, se pueden estar elevando los niveles de riesgo de la reabsorción cervical externa. Así, “cuanto menos la concentración y el tiempo de uso de los peróxidos para la recuperación del color, menores son los riesgos de daño a los tejidos dentarios” (48).

La reabsorción cervical externa es de progresión lenta, puede aparecer en meses o años después del tratamiento. El pronóstico básicamente dependerá del estado de desarrollo de la reabsorción en el momento que se detecta (48).

Según Harrington y col. en 1979, la reabsorción cervical externa resulta de una lesión del periodonto con una inflamación moderada que es permanente hasta el momento del blanqueamiento. La utilización de químicos hace que se empeore la situación de inflamación crónica por la liberación de oxígeno nascente a través de los conductos dentinales para el tejido periodontal del tercio radicular cervical, exacerbando la inflamación ahí instalada (48,49).

El peróxido altera la estructura química de los tejidos, dejándolos más susceptibles. Friedman 1997 habla sobre la naturaleza toxica del peróxido de hidrogeno al 30% y la difusión que tiene a través de los conductos dentinarios hasta el periodonto. Según Rotstein en 1998 este agente aumenta la solubilidad de los tejidos dentarios, que van a depender de acuerdo a su contenido de calcio y si se utiliza solo o en combinación con perborato sódico (48).

**2.3.4 Medios diagnósticos para la reabsorción cervical externa.** El diagnóstico oportuno de la reabsorción cervical externa es difícil porque estos hallazgos son a menudo incidentales y los pacientes que se presentan con esta patología con mayor frecuencia son asintomáticos. Existen 3 etapas importantes para este tipo de patología, la primera etapa es de iniciación, segunda etapa de reabsorción activa y la tercera es la de reparación. En todas estas etapas siempre esta presenta una lámina que es resistente a la reabsorción, evitando la penetración al espacio pulpar. Esta lámina y el intento de reparación calcificada en la etapa reparativa de la reabsorción cervical externa dan como resultado las distintas características radiográficas de la patología en las que los especialistas suelen confiar para realizar un diagnóstico (10).

Con frecuencia se utilizan las radiografías convencionales para diagnosticar y controlar las reabsorciones radiculares externas. Sin embargo, este tipo de patologías en su etapa inicial es difícil diagnosticar y el diagnóstico temprano es esencial para un manejo eficaz y puede conducir a un mejor pronóstico (6). Está bien establecido que las radiografías panorámicas y periapicales revelan información limitada de la anatomía dental debido a su naturaleza bidimensional, distorsión geométrica y superposiciones de estructuras anatómicas, Como resultado, la evaluación de la reabsorción cervical externa con este tipo de radiografías a menudo puede ser difícil, ya que el tamaño de las lesiones pueden ser subestimadas y este es uno de los grandes factores que pueden dar como resultado un diagnóstico erróneo que pueden llevar a un manejo ineficaz o inadecuado (50).

Hoy en día con el advenimiento de la tecnología tenemos imágenes tridimensionales las cuales tienen mejor resolución y nitidez lo que facilita el diagnostico en endodoncia. El estudio publicado en la literatura de Souza y colaboradores en 2017 mencionan la posibilidad de detectar alteraciones o patologías de las estructuras dentales y especialmente a nivel radicular con mayor precisión mediante el uso de la tomografía computarizada de haz cónico. El endodoncista debe tener conocimiento de las imágenes que evidencian de forma clara la patología desde sus estadios iniciales y saber cómo se hace el análisis de imágenes en tercera dimensión para detección temprana de estas patologías (51).

La tomografía computarizada es una modalidad diagnóstica que representa un importante avance en la medicina, y ha abierto nuevos horizontes desde el punto de vista diagnóstico, terapéutico y de la investigación en muchas disciplinas médicas, debido a las facilidades en el diagnóstico de imágenes, el uso de esta técnica de imagen presenta múltiples ventajas, las

imágenes son exactas, no son invasivas y no provocan dolor; brinda imágenes detalladas, son rápidas y sencillas y menos costosas que la Resonancia Magnética, proporciona imágenes en tiempo real; se convierte en una herramienta útil para guiar procedimientos mínimamente invasivos (52).

Está contraindicado en pacientes que no pueden ser sometidos a altas dosis de radiación, mujeres embarazadas debido al riesgo potencial para el feto o pacientes con hipersensibilidad a los contrastes yodados y aquellos con insuficiencia: cardíaca, renal, o hepática, debido a grandes volúmenes de contraste que se utilizan; se debe someter al paciente a este procedimiento siempre y cuando su uso sea fundamental para realizar un diagnóstico (53).

Las imágenes con tomografía computarizada de haz cónico producen mediciones lineales precisas y cuantificaciones volumétricas precisas (hasta dentro de 0,5 mm) al evaluar el tamaño de los defectos de reabsorción externa y utilizado la tomografía computarizada de haz cónico como referencia estándar para comparar y evaluar el diagnóstico de las radiografías periapicales al evaluar las radiolucencias periapicales y la reabsorción radicular in vivo (54).

Alqerban y col. en 2009 (55) encontraron que las imágenes de tomografía computarizada de haz cónico detectaron lesiones en el 100% de los casos e identificaron correctamente la ubicación en > 96%. Patel y colaboradores informaron que las imágenes con tomografía de haz cónico fueron 100% precisas para detectar lesiones de reabsorción cervical externa para las cuales se confirmó el diagnóstico in vivo (6).

Un estudio in vivo de Patel en 2009 (56), encontró que las imágenes de una tomografía computarizada son significativamente más precisas que las radiografías periapicales comparando entre reabsorción cervical externa y las lesiones de reabsorción interna. Esto resultó en un aumento en la probabilidad de elegir la tomografía computarizada como herramienta ideal de diagnóstico para este tipo de patologías (53,54).

El uso de la tomografía de haz cónico como medio diagnóstico en odontología ofrece numerosos beneficios para la especialización en endodoncia porque posee la ventaja de analizar la anatomía radicular que va a permitir al profesional tomar decisiones acertadas y definir el tratamiento más adecuado. Entre sus usos está el permitir diagnosticar reabsorciones en las diferentes superficies y tercios radiculares que difícilmente se observan en radiografías convencionales. Entre otros usos se encuentra los hallazgos de fracturas radiculares verticales y horizontales, perforaciones radiculares, identificación de instrumentos separados. Sin embargo, debido a la mayor dosis de radiación para los pacientes, se recomienda que los clínicos sean precavidos con el uso de esta tecnología (54).

La asociación americana de endodoncia en el 2015 indica que la tomografía computarizada de haz cónico solo se debe usar cuando el historial del paciente y un examen clínico demuestren que los beneficios para el paciente superan los riesgos potenciales. La CBCT no debe utilizarse de forma rutinaria para el diagnóstico de endodoncia o para fines de detección en ausencia de signos y síntomas clínicos. Los médicos deben usar CBCT solo cuando no se puede satisfacer la necesidad de imágenes mediante una radiografía bidimensional (2D) de dosis más baja (54).

**2.3.5 Tratamiento de la reabsorción cervical externa.** El tratamiento de la reabsorción cervical externa es un reto para el profesional, el pronóstico puede variar principalmente por la extensión del proceso de reabsorción (57).

Schwartz en 2010 describe varias opciones de tratamiento para resolver este proceso patológico tanto quirúrgico como no-quirúrgico. El alcance de la reabsorción sirve como una guía para el clínico para seleccionar el tratamiento correcto, también en función de las necesidades y demandas estéticas del paciente (12,57).

El objetivo del tratamiento para la reabsorción cervical externa es mantener los dientes afectados en un estado sano y funcional. Patel y colaboradores en 2018, afirman que el tratamiento consiste en la eliminación del tejido, el sellado del defecto y el portal de entrada para prevenir la recurrencia. Las opciones de tratamiento dependen de varios factores: la extensión, la naturaleza y la accesibilidad al defecto; que, en algunos casos, puede ser necesario levantar un colgajo mucoperióstico. Las opciones de tratamiento incluyen (58).

- No realizar tratamiento/ controles clínicos y radiográficos.
- Tratamiento de conducto radicular no quirúrgico sin reparar la lesión.
- Tratamiento de conducto radicular no quirúrgico con intento de reparar la lesión desde un enfoque interno.
  - Tratamiento de conducto radicular no quirúrgico con intento de reparar la lesión desde un abordaje quirúrgico externo.
- Reparación quirúrgica externa sin tratamiento de conducto radicular.
- Exodoncia (10).

**2.3.6 Materiales empleados en la reparación de la reabsorción cervical externa.** Un material de reparación dental ideal debe poseer ciertas propiedades exclusivas, como capacidad adhesiva adecuada, insolubilidad, estabilidad dimensional, biocompatibilidad, bioactividad, etc. Se han venido introduciendo continuamente nuevos materiales que afirman un mejor rendimiento en el mercado para optimizar los tratamientos.

**2.3.6.1 Resinas compuestas.** Consiste en monómeros polimerizables que se cambian de una fase líquida a un polímero altamente reticulado tras la exposición a la luz visible, y la creación de radicales libres que resultan en la polimerización. Las resinas compuestas tienen cuatro componentes principales: Una fase de matriz (resina) (resina de dimetacrilato o resina polimerizable), iniciadores de polimerización (activados químicamente o por luz visible), una fase dispersa de relleno y tintes, y una fase de acoplamiento que resulta en la adherencia de la matriz a las partículas de relleno (59).

La contracción de la polimerización puede causar brechas marginales, promoviendo la sensibilidad postoperatoria, y caries secundaria. La contracción de la resina compuesta está dictada por la fracción de volumen (las cantidades relativas de la carga y el material de resina) de la resina polimerizada, su composición y la integridad de la reacción de curado. Varias técnicas para superar este problema incluyen el uso de materiales autopolimerizados o ionómeros de vidrio que tienen tasas de fraguado más lentas que las resinas compuestas polimerizadas por la luz. (60).

Se ha demostrado que la aplicación de una capa intermedia de una resina de baja viscosidad o un cemento de ionómero de vidrio modificado con resina entre la dentina y la restauración alivia el estrés de polimerización en un 20% a un 50%. (61). Si la lesión está completamente contenida dentro de la superficie de la raíz y las fuerzas de contracción de la polimerización exceden la fuerza instantánea del agente de adhesión a la dentina, la restauración puede filtrarse y probablemente se desalojará. Si el enlace de la dentina no es instantáneo y no es más fuerte que la contracción de resina compuesta, se forma un espacio de contracción en el margen gingival y la restauración probablemente se filtre en esa ubicación (62).

En cuanto a las reabsorciones cervicales se recomiendan resinas de un solo paso, es decir de un solo bloque esta técnica se usa para solucionar la contracción y el estrés, que es el resultado de la reacción a la polimerización. La técnica incremental permite manipular la resina con mayor precisión, de modo que se asegure la adaptación, en particular a los bordes. Se reduce así la posibilidad de que existan burbujas de aire, y se ayuda a formar contactos y unirse la superficie oclusal antes de la polimerización (63).

Este material de relleno en bloque proporciona una excelente fuerza y un desgaste bajo. Los tonos son semitraslúcidos y se polimerizan con un estrés mínimo, lo cual proporciona una profundidad de polimerización de 5 mm. Con una excelente retención de pulido, es radiopacos(59).

En la actualidad, los composites han tomado un protagonismo indudable entre los materiales de obturación que se usan mediante técnicas directas. Sus grandes posibilidades estéticas le dan variadas indicaciones terapéuticas, que se incrementan gracias a la gran versatilidad de presentaciones que ofrecen; por otra parte, al tratarse de materiales cuya retención se obtiene por técnica adhesiva y no depende de un diseño cavitario, la preservación de la estructura dentaria es mayor (59), aunque todo esto no debe de hacernos olvidar que son materiales muy sensibles a la técnica, por lo que la necesidad de controlar aspectos como son: una correcta indicación, un buen aislamiento, la selección del composite adecuado a cada situación, el uso de un buen procedimiento de unión a los tejidos dentales, y una correcta polimerización van a ser esenciales para obtener resultados clínicos satisfactorios (59,60).

El tratamiento de lesiones cervicales, tanto en el sector posterior como en el anterior requiere ser obturadas de manera óptima con materiales de alta capacidad de pulido, con el fin de evitar el acúmulo de placa sobre ellos, así como un material que tenga buena respuesta a la flexión (64).

Ionómeros de vidrio. El cemento de ionómero de vidrio modificado con resina es un material restaurador biocompatible adhesivo utilizado en odontología. Tiene propiedades físicas favorables similares a las de los cementos de resina, al tiempo que conserva las características básicas del cemento de ionómero de vidrio convencional. Hay muchos materiales para reparar el defecto de reabsorción radicular externa. MTA es un material popular debido a su capacidad de sellado y su biocompatibilidad; sin embargo, se utiliza el ionómero de vidrio porque tiene propiedades biocompatibles, tiene un color similar al diente y no produce pigmentación a los tejidos (65).

Recientemente, se han usado ionómeros de resina como el Geristore by DentMat, originalmente diseñados para procedimientos de restauración, en el tratamiento de defectos subgingivales como la reabsorción de la raíz y la perforación. Geristore es una resina compuesta modificada con

poliácido no acuoso, hidrófila, de curado doble (auto y fotopolimerización), compuesta por vidrio liberador de fluoruro, principalmente fluorosilicato de bario, y una matriz orgánica polimerizable (Bis-GMA modificada, incluido 2 HEMA) combinada con un fotoiniciador. Las ventajas de estos materiales incluyen la insolubilidad en fluidos orales, mayor adhesión a la estructura dental, capacidades de doble curado, baja contracción al polimerizar, bajo coeficiente de expansión térmica, radiopacidad, liberación de fluoruro y biocompatibilidad (66).

En un estudio realizado por P. Mehrvarzfar y colaboradores en 2010 compararon la capacidad de sellado entre la Amalgama, Geristore y MTA concluyeron que la amalgama mostró mayor microfiltración que los otros dos materiales y que entre Geristore y MTA no hubo diferencia significativa. MTA tiene una excelente adaptación marginal. La principal desventaja de MTA es el tiempo requerido para el fraguado inicial, lo que hace que este material sea inadecuado para reparar defectos óseos. Si el material está en contacto con los fluidos orales, puede ser eliminado de la zona defectuosa durante o después de ser colocado. Por lo tanto, se recomienda un ionómero de resina de fraguado más rápido, como Geristore (Den-Mat, Santa María, CA) en tales casos (67).

Un estudio en 2003 por Camp, Jeansonne y colaboradores evaluaron la unión de fibroblastos gingivales y fibroblastos del ligamento periodontal a Geristore, amalgama, súper EBA, y MTA. Estos investigadores determinaron que la unión celular ocurrió significativamente mayor en Geristore que los otros materiales probados, con aproximadamente el 90% de unión después de 72 horas, seguido por el MTA. Las células no solo se mantuvieron viables, sino que también proliferaron cuando estuvieron en contacto con Geristore (68).

**2.3.6.2 Mineral Trioxide Aggregate (MTA).** MTA ha sido un material revolucionario en endodoncia desde su introducción en la década de 1990 (69). Es uno de los materiales más estudiados en el área de endodoncia (70). El agregado de trióxido en MTA consiste en calcio, aluminio y selenio, el MTA se caracteriza por tener varias propiedades deseables entre ellas se encuentra la biocompatibilidad, bioactividad, hidrofiliidad, radiopacidad, capacidad de sellado y baja solubilidad. El selle se debe a que sus propiedades de expansión y contracción son muy similares a las de la dentina, por lo tanto tendrá alta resistencia a las fugas marginales y a la migración de bacterias hacia el sistema del conducto radicular (69).

**2.3.6.3 Biocerámicos.** Las biocerámicos son materiales cerámicos diseñados específicamente para uso médico y dental. Durante las décadas de 1960 y 1970, estos materiales se desarrollaron para su uso en el cuerpo humano, como reemplazo de articulaciones, placas óseas, cemento óseo, ligamentos y tendones artificiales, prótesis de vasos sanguíneos, válvulas cardíacas, dispositivos de reparación de la piel (tejido artificial), reemplazos cocleares, y lentes de contacto. Los biocerámicos son materiales inorgánicos, no metálicos y biocompatibles que incluyen alúmina, zirconio, vidrio bioactivo, hidroxiapatita, calcio, fosfato tricálcico, silicato tricálcico, y silicato dicálcico. Son químicamente estables, no corrosivos e interactúan bien con el tejido orgánico (71).

Las biocerámicos se clasifican en:

- Bioinertes: no interactivo con sistemas biológicos;
- Bioactivos: duradero en tejidos que pueden sufrir interacciones interfaciales con el tejido circundante;

- Biodegradables: soluble o reabsorbible: eventualmente reemplaza o se incorpora a los tejidos (72).

Los materiales biocerámicos utilizados en endodoncia se pueden clasificar por composición, mecanismo de fraguado y consistencia. Hay selladores y pastas, desarrollados para su uso con gutapercha, y masillas, diseñados para su uso como único material, comparable al MTA. Algunos son sistemas de polvo / líquido que requieren mezcla manual. Las características de mezcla y manejo de los sistemas de polvo / líquido son muy sensibles a la técnica y producen un desperdicio considerable. Los biocerámicos premezclados requieren humedad de los tejidos circundantes para fraguar. El sellador premezclado, la pasta y la masilla tienen la ventaja de una consistencia uniforme y falta de desperdicio. Estos biocerámicos premezclados son todos hidrofílicos (72).

Los biocerámicos son dimensionalmente estables y se expanden ligeramente. Cuando se fraguan, son duros, lo que permite la compactación completa de una restauración final, y son insolubles en el tiempo, lo que garantiza un sellado superior a largo plazo. Cuando se establece, el pH es superior a 12 debido a la reacción de hidratación, que primero forma hidróxido de calcio y luego se disocia en iones de calcio e hidroxilo. Por lo tanto, cuando fragua, el material tiene propiedades antibacterianas. Es biocompatible e incluso bioactivo. Cuando los materiales biocerámicos entran en contacto con fluidos tisulares, liberan hidróxido de calcio, que puede interactuar con fosfatos en los fluidos tisulares para formar hidroxiapatita. Esta propiedad puede explicar algunas de las propiedades inductoras de tejido del material. Por las razones anteriores, estos materiales se recomiendan para el recubrimiento pulpar, pulpotomía, reparación de perforaciones, reparación de perforaciones de la raíz y obturación de dientes inmaduros con ápices abiertos (73).

Se han lanzado comercialmente varios cementos de silicato de calcio para superar la limitación de MTA, con componentes básicos y efectos biológicos similares; sin embargo, difieren entre sí en cuanto al tiempo de configuración y las propiedades físicas (74).

*2.3.6.3.1 Endosequence.* El material de Reparación de la Raíz de Endo Sequence (ERRM; Brasseler, Savannah, GA) está disponible como una masilla premezclada o como una pasta jeringable con una consistencia uniforme y un fácil manejo. El fabricante afirma que la humedad presente en los túbulos dentinales es suficiente para su fraguado (75).

Según el fabricante Brasseler USA, está compuesto de silicatos de calcio, fosfato de calcio monobásico, óxido de circonio, óxido de tantalio, rellenos patentados y agentes espesantes.

La casa comercial Brasseler USA afirma que el material es biocompatible e hidrofílico. El ERRM tiene un pH alto, tiene una fuerza de 70-90 MPa. El material también tiene una excelente radiopacidad. El tiempo de trabajo de ERRM es de 30 minutos. ERRM está disponible en una jeringa precargada con una forma de masilla moldeable. La jeringa precargada también tiene puntas intraconductos que pueden doblarse para facilitar la colocación en situaciones clínicas (76).

Un estudio realizado por Amer Z. AlAnezi y col. en 2010 donde comparan la citotoxicidad entre MTA blanco, MTA gris y ERRM utilizando fibroblastos de ratón in vitro da como resultado que EndoSequence mostró viabilidad celular similar a (MTA gris) (MTA blanco). Los resultados

del presente experimento muestran que la EndoSequence tenía una citotoxicidad similar al MTA en condiciones de mezcla reciente y después de fraguado (76).

EndoSequence tiene actividad antibacteriana durante su reacción de fraguado debido a su pH altamente alcalino. Esto es demostrado por un estudio realizado por Karen F. Lovato y colaboradores en 2011 compararon la capacidad antibacteriana del MTA y EndoSequence contra cepas de *Enterococcus faecalis* in vitro obtenidas de conductos radiculares infectados. Los resultados de esta investigación in vitro demostraron que la masilla premezclada de EndoSequence Root Repair y la pasta inyectable, así como la Pro-Root MTA blanco, poseen propiedades antibacterianas contra las cepas clínicas de *E. faecalis* durante su período de fraguado. No hubo diferencia entre los materiales en su eficacia antibacteriana (77).

Un estudio realizado por Dennis Tran y col. en 2016 donde comparan la capacidad de adaptación marginal de diferentes materiales, ProRoot MTA (Dentsply Tulsa Dental, Tulsa, OK), NeoMTA Plus (Avalon Biomed Inc, Bradenton, FL) y Endosequence BC RRM-Fast Set Putty (BC RRM-FS; Brasseler USA, Savannah, GA). Los resultados de este estudio de microscopía electrónica de barrido no indicaron diferencias significativas entre los 3 materiales basados en silicato de calcio. Afirman que los tres materiales presentan buena capacidad de sellado lo que nos garantiza menor microfiltración de microorganismos (78).

Shokouhinejad y colaboradores evaluaron la bioactividad del bioagregado (BA), el material de reparación de la raíz de EndoSequence (ERRM) y el agregado de trióxido mineral ProRoot blanco (MTA). Las muestras se sumergieron en solución salina tamponada con fosfato (PBS). La exposición de MTA, BA y ERRM a PBS dio como resultado la precipitación de estructuras cristalinas de apatita que aumentaron con el tiempo. Esto sugiere que los materiales probados son bioactivos (79).

**2.3.6.3.2 Biodentine.** Biodentine es un cemento biocerámico que contiene silicato tricálcico, carbonato de calcio, óxido de circonio, y un cloruro de calcio que contiene un líquido a base de agua. El óxido de circonio es lo que le confiere la radiopacidad. Reúne grandes propiedades mecánicas, es de fácil manipulación y tiene una excelente biocompatibilidad, lo que lo hace un material indicado para diferentes tratamientos endodónticos como lo es la reparación de reabsorciones radiculares (80).

Biodentine viene en presentación de Cápsulas Polvo: 700 Mg Pipeta Líquido: 0,18 ML, el polvo y el líquido se mezclan usando un dispositivo exclusivo pero es el profesional quien debe determinar la combinación entre el polvo y el líquido que genere la consistencia adecuada al tipo de procedimiento que vaya a realizar (81). En cuanto a la biocompatibilidad, según los estudios clínicos realizados por Zhou y colaboradores en 2013; Rodríguez y colaboradores en el 2014, biodentine no es un cemento citotóxico, mutágeno, sensibilizante, o irritante (82).

Un estudio clínico realizado por Laurent 2008 y Koubi 2013 (81,83). Muestra que el uso de biodentine como recubrimiento pulpar directo, puede inducir bioactividad y de esta manera conserva la vitalidad de la pulpa dental, el Biodentine ha demostrado ser biocompatible pues no induce daño a las células pulpares (84).

Biodentine tiene un pH 11.7 que se mantiene sin cambios significativos durante 28 días, no produce decoloración de los dientes (óxido de circonio como radioopacificante) en comparación con el agregado trióxido mineral o MTA (óxido de bismuto como radioopacificante). Puede sustituir el volumen de la dentina dañada o inexistente (85).

Biodentine aumenta la expresión de factor de crecimiento transformante beta 1 (TGF- $\beta$ 1) en células pulpaes humanas e induce focos de mineralización, a más de producir liberación de iones de calcio en mayor cantidad que el MTA, y una mayor precipitación intratubular profunda de iones calcio y silicato (80,86).

La composición de este cemento es polvo: Silicato tricálcico: es el principal componente del polvo y es quien regula la reacción de fraguado. Carbonato de calcio: es un relleno. Dióxido de circonio: otorga radiopacidad al cemento. Líquido: Cloruro de calcio: es un acelerador. Polímero hidrosoluble: reduce la viscosidad del cemento, Se basa en un policarboxilato modificado, que logra una alta resistencia a corto plazo, reduciendo la cantidad de agua requerida por la mezcla manteniendo su fácil manipulación (81).

Este cemento a base de silicato de calcio cristaliza cuando es mezclado con agua, conduciendo al fraguado y endurecimiento del material. Esto se da por una reacción de hidratación del silicato tricálcico, que produce un gel de silicato de calcio hidratado e hidróxido de calcio (87).

Biodentine contiene un bajo nivel de porosidad lo que determina una mayor resistencia mecánica, gracias a que se incorporó al líquido un agente reductor de agua (polímero hidrosoluble), cuya función es mantener el balance entre el contenido de agua y la consistencia de la mezcla, de acuerdo a las investigaciones es de 131.5 Mpa en el primer día y va aumentando hasta llegar a 300 Mpa en un mes (O'Brien, 2002), donde se estabiliza y llega a tener la resistencia mecánica similar a la dentina 297 Mpa. En un estudio realizado por Koubi y colaboradores en 2013 señala que las obturaciones con Biodentine mostraron desgaste superficial en un 25% antes de los 6 meses y en un 30% entre los 6 meses y el año, luego de lo cual recomiendan recubrirlo con resina compuesta (83).

La biodentine nos da un tiempo de trabajo: inicial: 6 min y final: 10- 12 min se debe mezclar durante 30 segundos a una velocidad aproximada de 4000 a 4200 oscilaciones/minuto, Se recomienda sellar completamente la cavidad con este cemento en un primer paso y reducir la base en una segunda visita, después de una semana para colocar la restauración definitiva Koubi y colaboradores en 2013 (83). Por eso es de vital importancia que el recubrimiento cavitario selle e impida la contaminación bacteriana. Otro argumento de realizar la obturación en 2 citas es dejar que culmine el cristalizado completo del cemento que tarda en obtener el máximo endurecimiento hasta 28 días, el operador deberá tener en cuenta que si se va a realizar la restauración con resina compuesta en la misma sesión es importante esperar de 12 a 15 minutos después de colocado el material. (83).

En un estudio realizado por Román Damián y colaboradores publicado en marzo 2019 donde evaluaban la citotoxicidad de la biodentina utilizando células (fibroblastos) del ligamento periodontal humano en comparación con IRM y MTA mostraron que, en relación a los resultados obtenidos la Biodentine es el cemento con los mejores resultados en la viabilidad celular, en

comparación con MTA e IRM, a las 24 horas de exposición observaron en las células una disminución de la viabilidad, la cual se recuperaba transitoriamente al aumentar las horas. Un comportamiento similar fue reportado por Li J. y col. en 2013. Cuando los fibroblastos expuestos al óxido de circonio redujeron su número exclusivamente después de un día de exposición, considerando que la recuperación posterior se debe a la eliminación o degradación de este compuesto, la viabilidad de las células fue predominantemente proliferativa, sin embargo, las células expuestas a Biodentine mostraron una tendencia más alta que la MTA o la IRM (88).

## 2.4 Scoping review

Las reevaluaciones de la investigación primaria se están volviendo más comunes a medida que la práctica basada en la evidencia gana reconocimiento como el punto de referencia para la atención, la cantidad y el acceso a fuentes de investigación primaria. A medida que más autores realizan revisiones para integrar los resultados de la investigación, varios tipos de revisiones han evolucionado con sus respectivas metodologías desarrollándose con precisión y claridad. En 2009, Grant y Booth identificaron 14 tipos diferentes de revisiones de literatura. Uno de estos tipos de revisión fue la Scoping review. Aunque el primer marco para esta revisión se publicó en 2005, siguen siendo una metodología relativamente nueva que, hasta el momento, no posee una definición universal o un método definitivo. Scoping review tiene una gran utilidad para sintetizar evidencia de investigación y a menudo se utilizan para mapear la literatura sobre un tema o área de investigación en particular y brindar la oportunidad de identificar conceptos claves; lagunas en la investigación; y tipos y fuentes de evidencia para informar la práctica, la formulación de políticas y la investigación (89).

Scoping review también se ha denominado revisión de mapeo, lo que significa representar gráficamente la distribución de la información encontrada. En general, se usa comúnmente para reconocimiento o para aclarar las definiciones de trabajo y los límites conceptuales de un tema o campo. Por lo tanto, este tipo de revisión es de uso particular cuando un tema aún no ha sido revisado de manera exhaustiva, o exhibe una naturaleza grande, compleja o heterogénea que no es susceptible de una revisión sistemática más precisa. Scoping review puede llevarse a cabo para determinar el valor y el alcance probable de una revisión sistemática completa, también puede llevarse a cabo como ejercicio en sí mismo para resumir y difundir los resultados de la investigación, identificar las brechas de investigación y hacer recomendaciones para futuras investigaciones (90).

A diferencia de las revisiones sistemáticas, el objetivo de Scoping review es una forma de mapear los conceptos claves que sustentan un área de investigación. Pueden ser particularmente útiles para reunir literatura en disciplinas con evidencia emergente, ya que son adecuadas para abordar preguntas más allá de aquellas relacionadas con la efectividad o la experiencia de una intervención. El valor de Scoping review para la práctica basada en evidencia es el examen de un área más amplia para identificar lagunas en la base de conocimiento de investigación, aclarar conceptos claves, e informar sobre los tipos de evidencia que abordan e informan la práctica en el campo (90)

Para respaldar la mayor amplitud de Scoping review, generalmente se incluyen una variedad de diseños de estudio. Sin embargo, esto no es prescriptivo, y los revisores pueden decidir que diseños de estudio no son apropiados para su revisión. Sin embargo, es importante resaltar la diferencia entre Scoping review y revisiones sistemáticas, la primera recurre a la evidencia de múltiples diseños de estudio para responder una serie de preguntas específicas, y determinar qué rango de evidencia (cuantitativa y / o cualitativa) está disponible sobre un tema y representar esta evidencia visualmente como un mapeo o gráfico de los datos localizados. El acto de síntesis no se lleva a cabo, sino que el rango de evidencia localizada se representa gráficamente. La revisión sistemática, tiene como objetivo sintetizar la evidencia de múltiples diseños de estudio (90).

### **3. Objetivos**

#### **3.1 Objetivo general**

Determinar el tratamiento más reportado en la literatura para el manejo de la reabsorción cervical externa.

#### **3.2 Objetivos específicos**

- Describir los procedimientos quirúrgicos y no quirúrgicos para el tratamiento de la reabsorción cervical externa.
- Identificar los materiales más utilizados para el tratamiento de la reabsorción cervical externa.
- Reconocer los criterios para determinar el éxito de la reabsorción cervical externa después del tratamiento.
- Identificar los dientes más afectados que presentaron reabsorción cervical externa.
- Determinar el año con más publicaciones sobre el tratamiento de la reabsorción cervical externa.
- Señalar la clasificación más frecuente de la reabsorción cervical externa según Heithersay.

### **4. Materiales y métodos**

#### **4.1 Tipo de estudio**

Se realizó un Scoping Review, mediante el uso de bases de datos indexadas con relación a los tratamientos de la reabsorción cervical externa según la clasificación de Heithersay de 1999.

#### **4.2 Muestra**

Literatura científica que se encontró en artículos publicados en diferentes bases de datos (Pubmed, Dentistry & Oral Sciences Source, Science Direct, Web of Science, Springer Link,

Biblioteca Virtual de Salud, Scopus, Embase) que nos facilitarán la búsqueda de la temática propuesta.

### 4.3 Criterios de selección

#### 4.3.1 Criterios de inclusión

- Artículos publicados en idioma inglés, español y portugués.
- Artículos publicados desde el año 2010 al 2019.
- Estudios en dientes permanentes humanos.

#### 4.3.2 Criterios de exclusión

- Revisiones sistemáticas y metaanálisis.
- Artículos que sean imposibles de recuperar.
- Artículos que al momento de leer el título no se encuentre información relevante para este estudio.
- Artículos que al momento de leer el resumen no se encuentre información relevante para este estudio.

### 4.4 Variables

Variable: Título.

- Definición operativa: Nombres que llevan los artículos encontrados en las bases de datos.
- Valores que asume: Títulos que presentan los artículos

Variable: Autor.

- Definición operativa: Primer apellido del primer autor.
- Valores que asume: Apellido y nombre del primer autor.

Variable: Año de publicación.

- Definición operativa: Año en el que se ha publicado el artículo.
- Valores que asume: Años en los que se publicó el estudio.

Variable: Objetivo.

- Definición operativa: Objetivo expresado en el documento.
- Valores que asume: Descripción del objetivo.

Variable: Tipo de estudio.

- Definición operativa: Tipo de estudio reportado en el artículo encontrado
- Valores que asume: Reporte de caso (1), serie de casos (2).

Variable: Tipo de diente.

- Definición operativa: Dientes que presentan la patología
- Valores que asume: Dientes anteriores superiores (1), dientes posteriores superiores (2), dientes anteriores inferiores (3), dientes posteriores inferiores (4).

Variable: Número de casos.

- Definición operativa: Casos reportados en el artículo.
- Valores que asume: Reporte de caso (1), serie de casos (2).

Variable: Diagnostico pulpar.

- Definición operativa: Diagnostico pulpar o periapical que presenta el caso de reabsorción cervical externa.
- Valores que asume: Pulpa normal (1), pulpitis irreversible (2), necrosis pulpar (3), periodontitis apical (4), absceso apical (5).

Variable: Material

- Definición operativa: Elemento utilizado para realizar el selle de la reabsorción
- Valores que asume: MTA (1), resina compuesta (2), Ionómero de vidrio (3), biodentine (4) Endosequence (5).

Variable: Tratamiento.

- Definición operativa: Todos los posibles tratamientos para la reabsorción cervical externa.
- Valores que asume: no quirúrgico (1), quirúrgico (2).

Variable: Tratamiento endodóntico

- Definición operativa:
- Valores que asume: Si (1), no (2)

Variable: Clasificación de la reabsorción cervical externa.

- Definición operativa: Tamaño y profundidad de pérdida de tejido en la región cervical.
- Valores que asume: Clase I (1), clase II (2), clase III (3), clase IV (4).

Variable: Éxito.

- Definición operativa: Tratamiento de la reabsorción cervical externa con evolución satisfactoria
- Valores que asume: Lesión activa (1), Lesión inactiva (2)

Variable: Tiempo de seguimiento

- Definición operativa: Tiempo de seguimiento reportado en el artículo.
- Valores que asume: Tiempo en meses.

Variable: Sesgo.

- Definición operativa: Sesgo establecido según el manejo adecuado de los pacientes y financiación.
- Valores que asume: Alto riesgo (1), bajo riesgo (2).

## 4.5 Recolección de la información

**4.5.1 Estrategia de búsqueda.** Se realizó Scoping review identificando publicaciones existentes en bases de datos disponibles en la biblioteca de la Universidad Santo Tomas, que fueron de utilidad para resolver los objetivos propuestos.

Búsquedas iniciales utilizando varias combinaciones de ecuaciones de búsquedas que se derivan de la pregunta de investigación.

1. Pubmed: ("external cervical resorption" OR "invasive cervical resorption") AND ("treatment" OR "therapy")
2. BVS: ((external cervical resorption) OR (invasive cervical resorption)) AND ((therapy) OR (treatment))
3. Dentistry & Oral Sciences Source: ("external cervical resorption" OR "invasive cervical resorption") AND ("treatment" OR "therapy")
4. Web of Science: ("external cervical resorption" OR "invasive cervical resorption") AND ("treatment" OR "therapy")
5. Scopus: ("external cervical resorption" OR "invasive cervical resorption") AND ("treatment" OR "therapy")
6. Springer link: ("external cervical resorption" OR "invasive cervical resorption") AND ("treatment" OR "therapy")
7. Science Direct: ("external cervical resorption" OR "invasive cervical resorption") AND ("therapy" OR "treatment")
8. Embase: ("external cervical resorption" OR "invasive cervical resorption") AND ("therapy" OR "treatment")

Los artículos serán rescatados a través de las siguientes bases de datos.

- Science Direct (<http://www.sciencedirect.com/>) es una base de datos biomédicos internacional.
- Pubmed (<http://www.ncbi.nlm.nih.gov/pubmed>) Perteneciente a National Library of Medicine de los Estados Unidos.
- Scopus (<http://www.scopus.com>) que pertenece al proveedor ESLEVIER.
- Web of Science, (<https://www.fecyt.es/es/recurso/web-science>).
- Springer Link (<https://link.springer.com/>).
- BVS (<https://bvsalud.org/es/>)
- Embase <https://www.embase.com/#search>

**4.5.2 Términos de búsqueda.** Se realizó la búsqueda mediante palabras claves revisadas en DeCS (Descriptores en ciencias de la salud) referente al tema en las bases de datos, Scopus, Science Direct, Pubmed. La estrategia de búsqueda se llevará a cabo relacionando las palabras clave a través de los conectores booleanos AND, OR, NOT Las palabras clave seleccionadas fueron: Root Resorption, invasive cervical resorption, external cervical resorption, treatment.

#### 4.6 Procedimiento

El proceso de búsqueda de información se realizó en dos fases: en la primera se buscó información general sobre la reabsorción cervical externa con términos básicos implicados con la investigación por tres evaluadores de forma independiente, y en la segunda fase con la información obtenida en la primera fase y con la selección de los artículos completos se analizó la relevancia de los mismos, se revisó de acuerdo al título y el resumen por tres evaluadores de forma independiente; para identificar la consistencia entre los evaluadores en la selección preliminar de los artículos, se compararon los artículos preseleccionados y cuando se identificaron discrepancias los tres evaluadores revisaron nuevamente título y resumen para llegar a un consenso. Los artículos cumplieron con los criterios de inclusión donde se extrajeron los datos de importancia como tratamiento de la reabsorción cervical externa con el objetivo de recolectar información más específica, para mejorar las conclusiones y hacer un mejor estudio que ayude a resolver las preguntas planteadas durante el trabajo de investigación. La información obtenida fue consolidada en una tabla elaborada en Microsoft Excel.

#### 4.7 Plan de análisis estadístico

La información fue digitada en hojas de cálculo del programa Excel de Microsoft® 2013. Los resultados obtenidos fueron de tipo descriptivo y se consolidaron en tablas en las cuales se presentó los datos con frecuencias y porcentajes.

### 5. Consideraciones éticas

**RESOLUCION N° 008430 DE 1993**(4 de octubre de 1993) por la cual se establecen las normas científicas, técnicas y administrativas para la investigación en salud.

**ARTICULO 5.** En toda investigación en la que el ser humano sea sujeto de estudio, deberá prevalecer el criterio del respeto a su dignidad y la protección de sus derechos y su bienestar.

**ARTICULO 6.** La investigación que se realice en seres humanos se deberá desarrollar conforme a los siguientes criterios:

Se ajustará a los principios científicos y éticos que la justifiquen.

Se fundamentará en la experimentación previa realizada en animales, en laboratorios o en otros hechos científicos.

Se realizará solo cuando el conocimiento que se pretende producir no pueda obtenerse por otro medio idóneo.

Deberá prevalecer la seguridad de los beneficiarios y expresar claramente los riesgos (mínimos), los cuales no deben, en ningún momento, contradecir el artículo 11 de esta resolución.

Contará con el Consentimiento Informado y por escrito del sujeto de investigación o su representante legal con las excepciones dispuestas en la presente resolución.

Deberá ser realizada por profesionales con conocimiento y experiencia para cuidar la integridad del ser humano bajo la responsabilidad de una entidad de salud, supervisada por las autoridades de salud, siempre y cuando cuenten con los recursos humanos y materiales necesarios que garanticen el bienestar del sujeto de investigación.

Se llevará a cabo cuando se obtenga la autorización: del representante legal de la institución investigadora y de la institución donde se realice la investigación; el Consentimiento Informado de los participantes; y la aprobación del proyecto por parte del Comité de Ética en Investigación de la institución.

**ARTICULO 8.** En las investigaciones en seres humanos se protegerá la privacidad del individuo, sujeto de investigación, identificándolo solo cuando los resultados lo requieran y éste lo autorice.

**ARTICULO 10.** El grupo de investigadores o el investigador principal deberán identificar el tipo o tipos de riesgo a que estarán expuestos los sujetos de investigación.

**ARTICULO 11.** Para efectos de este reglamento las investigaciones se clasifican en las siguientes categorías:

- Investigación sin riesgo.
- Investigación con riesgo mínimo.
- Investigaciones con riesgo mayor que el mínimo.

En este estudio no se realizó una intervención sobre personas, solo se construyó un documento tomando información de artículos realizados y publicados previamente. Según la Resolución N° 008430 DE 1993 por la cual se establecen las normas científicas, técnicas y administrativas para la investigación en salud, este estudio se clasifica como:

“Investigación sin riesgo: Son estudios que emplean técnicas y métodos de investigación documental retrospectivos y aquellos en los que no se realiza ninguna intervención o modificación intencionada de las variables biológicas, fisiológicas, psicológicas o sociales de los individuos que participan en el estudio, entre los que se consideran: revisión de historias clínicas, entrevistas, cuestionarios y otros en los que no se le identifique ni se traten aspectos sensitivos de su conducta” (91).

## 6. Resultados

A través de esta revisión, se identificó un total de 457 artículos publicados entre 2010 y 2019 relacionados con reabsorción cervical externa. Después de filtrar los títulos relacionados con la búsqueda de tratamiento, eliminar duplicados, leer resúmenes y texto completo de acuerdo a los criterios establecidos. Se tuvo en cuenta la relevancia de las bases de datos en calidad de

suscripción por la Universidad Santo Tomas; las más importantes fueron Scopus y web of Science ya que estos son analizadores bibliometricos, siguiendo en orden de importancia Science Direct, Embase y Springer Link. También se tuvo en cuenta bases de datos de acceso abierto como Pubmed y la biblioteca virtual de la salud (BVS). Solo 53 artículos de texto completo coincidieron con nuestros criterios de búsqueda Figura 3. De los 53 artículos incluidos 38 se encontraron en la base de datos de Scopus, 6 artículos en Dentistry & Oral Sciences Source, 5 en web of Science, 3 en BVS y 1 Embase Figura 4. La selección final incluyo 39 reportes de caso y 14 series de casos, en total se evaluaron 84 casos. Los resultados de la búsqueda se presentan a continuación Figura 5.

Entre los artículos incluidos en esta investigación se encontraron 5 artículos publicados en el 2010, 4 en el 2011, 1 en el 2012, 7 en el 2013, 4 en el 2014, 7 en el 2015, 8 en el 2016, 8 en el 2017, 5 en el 2018, y 4 en el 2019 Figura 6.

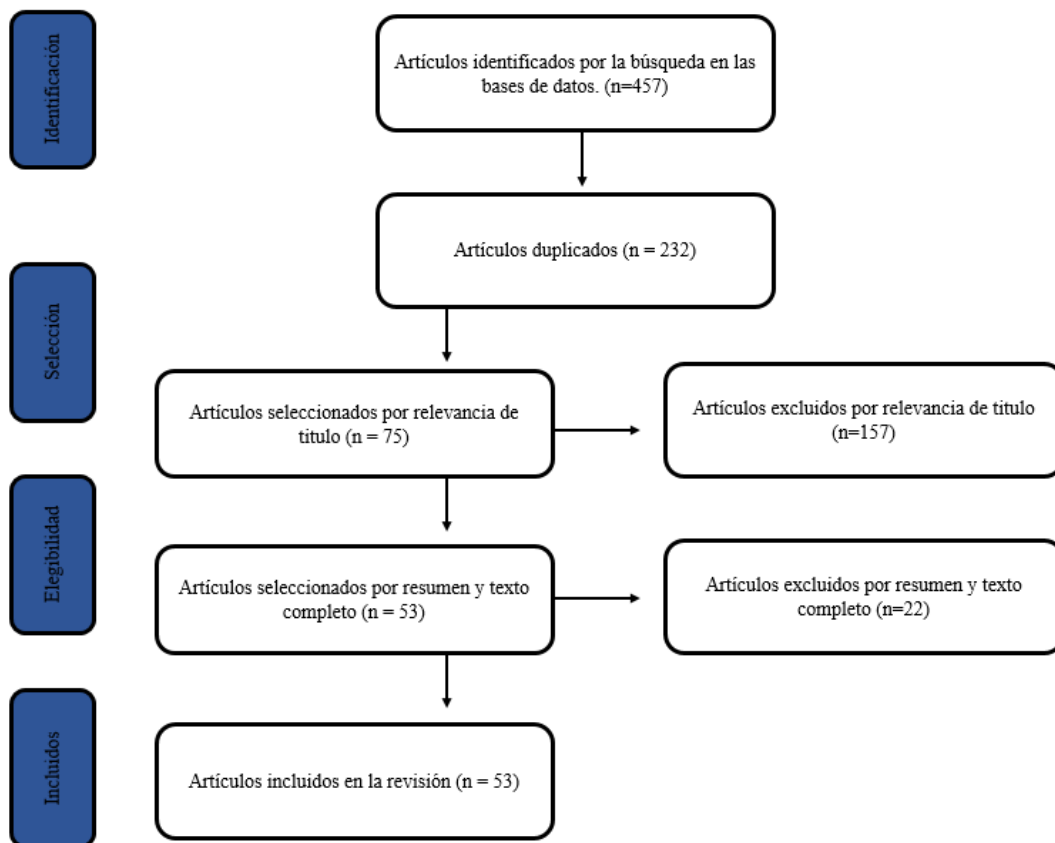


Figura 3. Flujograma

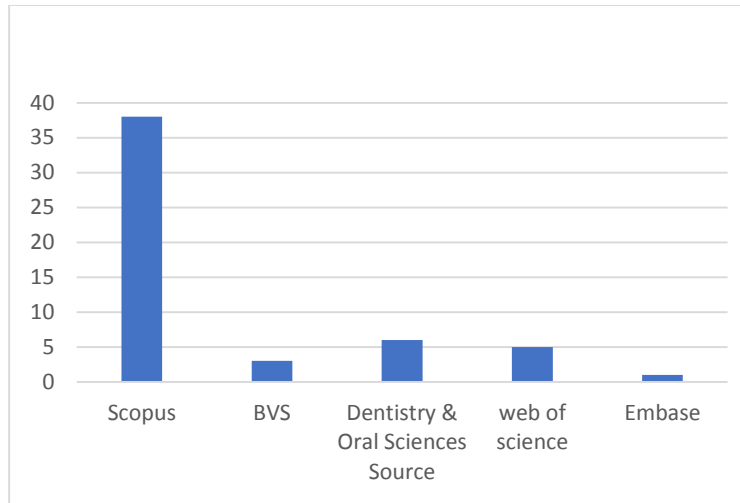


Figura 4. Bases de datos

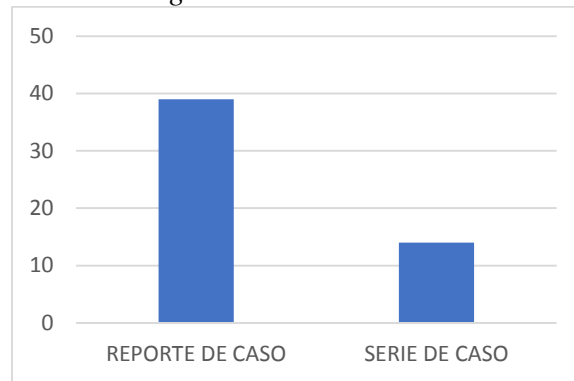


Figura 5. Tipo de estudio.

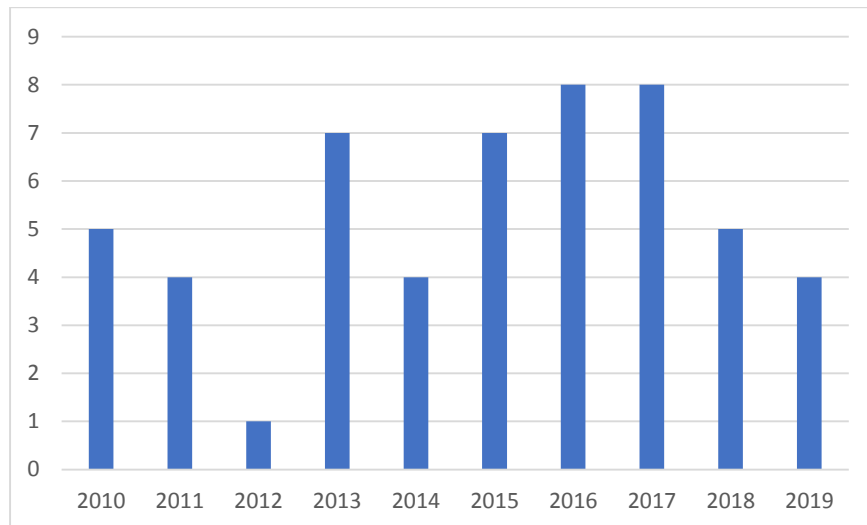


Figura 6. Artículos de acuerdo con su año de publicación.

En el análisis de los artículos se encontró que la reabsorción cervical externa se presenta en dientes anteriores superiores en un 61,9 % (n=52); en dientes posteriores superiores se presentó en un 10,7% (n=9). En dientes anteriores inferiores en un 14,2% (n=12) y dientes posteriores

inferiores la patología se presentó en 13% (n= 11). Los más afectados fueron los incisivos centrales superiores en un 40,4% (n=34) siendo el incisivo central superior izquierdo el más afectado por dicha patología, seguido de los incisivos laterales superiores en un 10,7% (n=9); caninos superiores en un 10,7% (n=9). Figura 7.

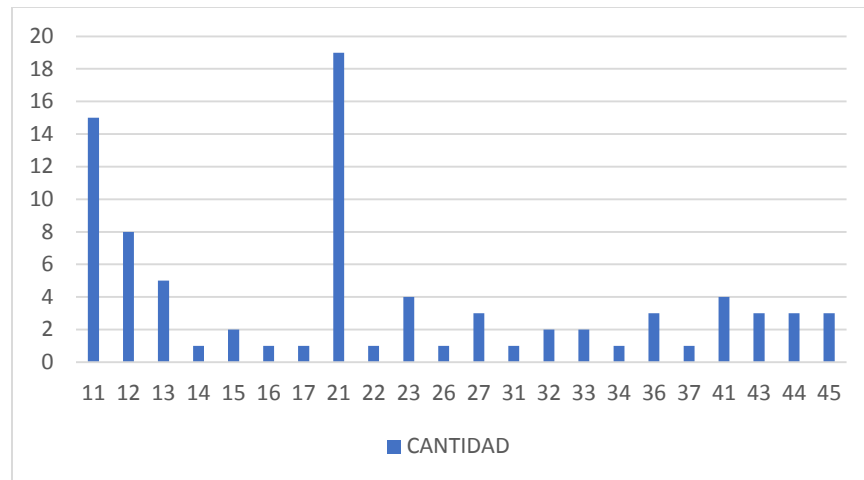


Figura 7. Cantidad de casos reportados de acuerdo con el tipo de diente.

Los diagnósticos pulpares más frecuente fueron pulpa normal en un 41,6% (n=35), seguido de necrosis pulpar en un 34,5% (n=29) Figura 8.

El material más utilizado para el tratamiento de la reabsorción cervical externa fue el ionómero de vidrio en 26,1% (n=22), seguido de resina compuesta en 22,6% (n=19) y MTA en 20,2% (n=17). La combinación de materiales, conocida como técnica de sándwich, más empleada fue MTA más ionómero de vidrio que represento un 5,9% (n=5) Figura 9.

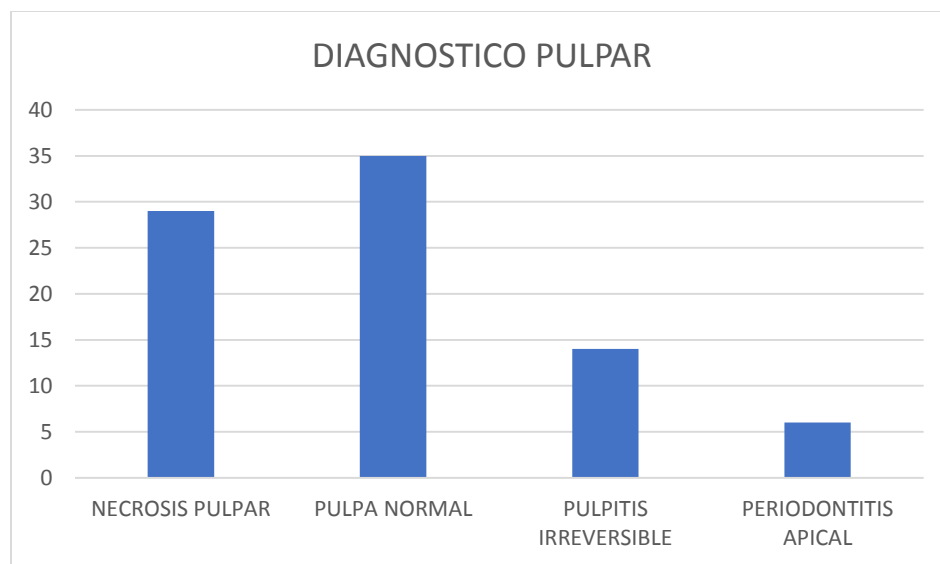


Figura 8. Diagnósticos pulpares y periapicales.

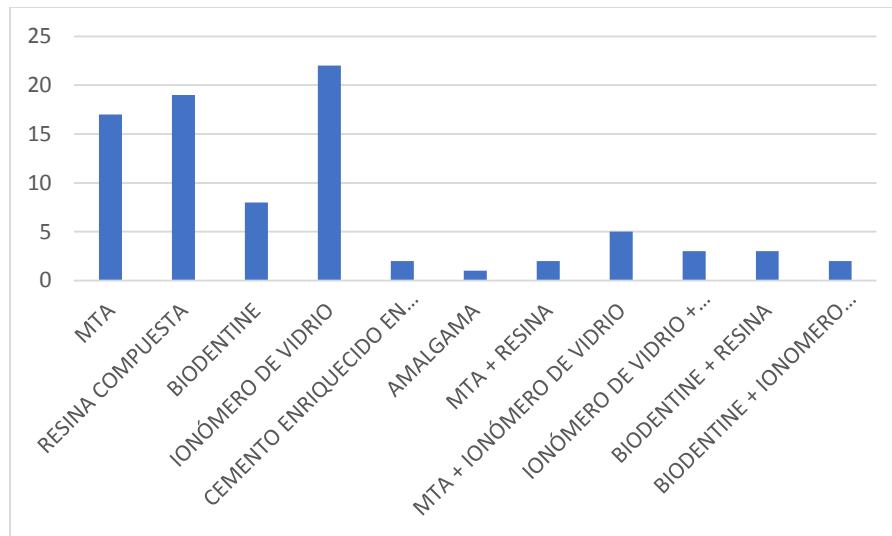


Figura 9. Materiales utilizados en el tratamiento de la reabsorción cervical externa.

En cuanto al tratamiento para la reabsorción cervical externa los estudios arrojaron que el tratamiento quirúrgico fue el más prevalente en un 71,4% (n=60). El tratamiento no quirúrgico solo se realizó en un 28,6% (n=24) de los casos Figura 10. De acuerdo a la clasificación de la reabsorción cervical externa se encontró que la clase III fue más frecuente en un 42,8% (n=36), seguido de la clase IV en un 29,7% (n=25), la clase II en un 23,8% (n=20), mientras que la clase I fue la que menos se observó con un 3,5% (n=3) Figura 11.

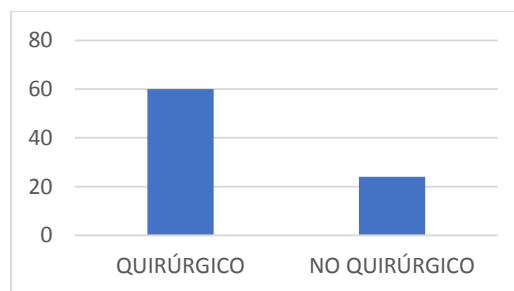


Figura 10. Tratamientos reportados en los casos de reabsorción cervical externa.

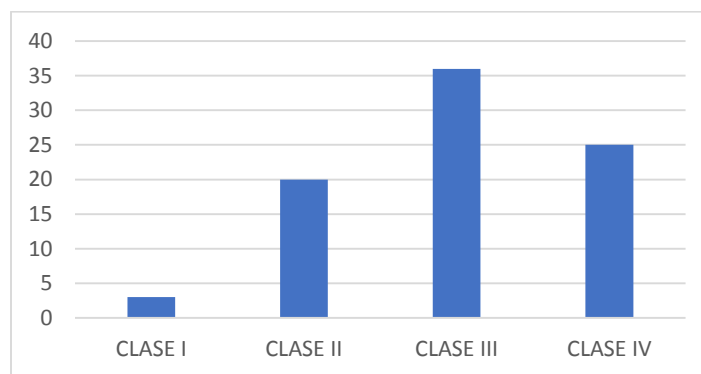


Figura 11. Clasificación de la reabsorción cervical externa según Heithersay.

Teniendo en cuenta la clasificación de la reabsorción cervical externa la clase I recibió tratamiento quirúrgico en un 100% (n=3), la clase II el 80% (n=16) recibió tratamiento quirúrgico y el 20% (n=4) no quirúrgico, la clase III 88,8% (n=32) quirúrgico y 11,2% (n=4) no quirúrgico, clase IV 36% (n=9) tratamiento quirúrgico y no quirúrgico 64% (n=16) Figura 12.

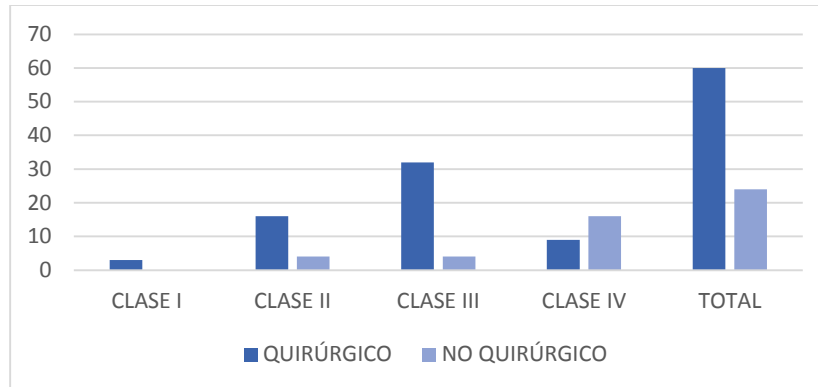


Figura 12. Clasificación de la reabsorción cervical externa de acuerdo a los respectivos tratamientos

La totalidad de los casos reportados en los artículos tuvieron éxito (n=84), presentando inactividad de las lesiones, Figura 13. El control de los tratamientos de esta patología fue entre 3 y 114 meses, siendo más frecuente el control a 36 meses en un 23,8% (n=20) Figura 14.

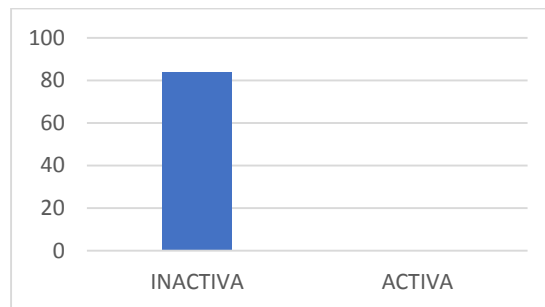


Figura 13. Casos reportados en artículos con y sin éxito.

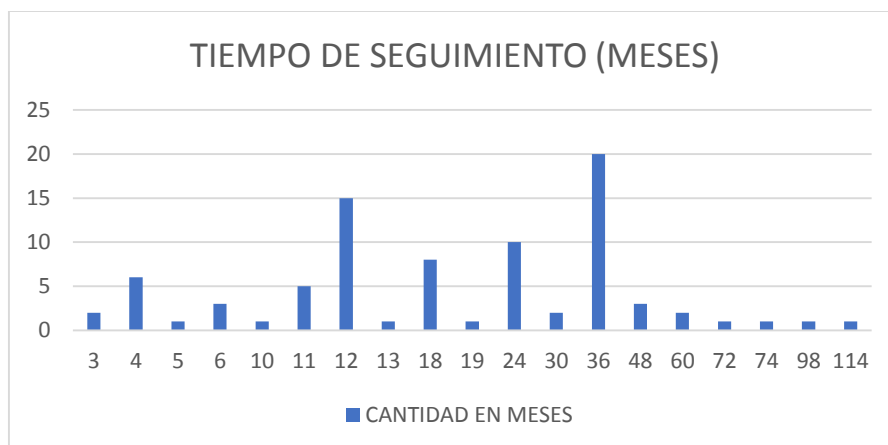


Figura 14. Seguimiento en meses de los casos clínicos reportados en la literatura.

Cuando se utilizó ionómero de vidrio como material restaurador para el selle de la reabsorción cervical externa se encontró que el 77,2% (n=15) de los casos se acompañaban de procedimientos quirúrgicos y 22,8% (n=7) no quirúrgico; la resina compuesta en un 89,4% (n=17) procedimientos quirúrgicos y 10,6% (n=2) no quirúrgico y con respecto al MTA en un 64,7% (n=11) procedimientos quirúrgicos y un 35,3% (n=6) no quirúrgico Figura 15.

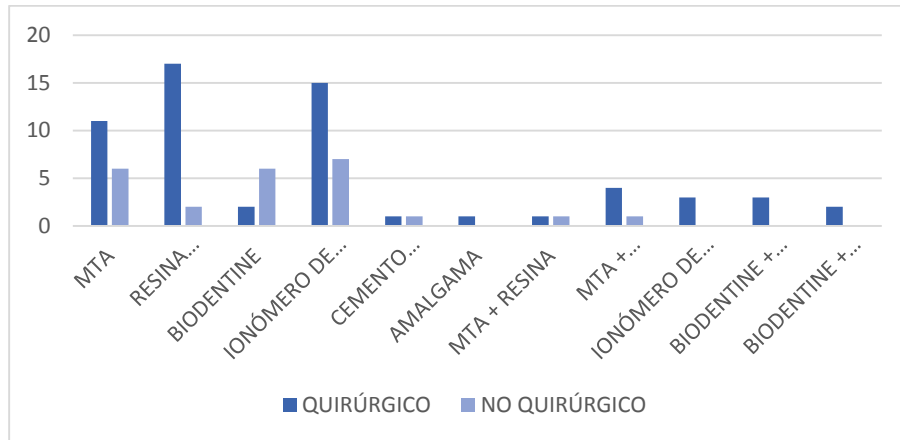


Figura 15. Materiales utilizados de acuerdo con los respectivos tratamientos de la reabsorción cervical externa.

Teniendo en cuenta la clasificación de la reabsorción cervical externa y el material utilizado para el selle del defecto se encontró que en la clase I el material más utilizado fue el ionómero de vidrio en el 66,6% (n=2) y MTA más ionómero de vidrio en el 33,4% (n=1); en clase II el material más utilizado fue resina compuesta en 35% (n=7) de los casos, ionómero de vidrio 25% (n=5), MTA más ionómero de vidrio 15% (n=3) y en menor porcentaje biodentine 10% (n=2); en clase III el más empleado fue ionómero de vidrio al igual que MTA en un 25% (n=9), resina compuesta 19,4% (n=7); y en la clase IV el material más utilizado fue MTA en un 28% (n=7) ionómero de vidrio 24% (n=6) y resina en un 20% (n=5) Figura 16.

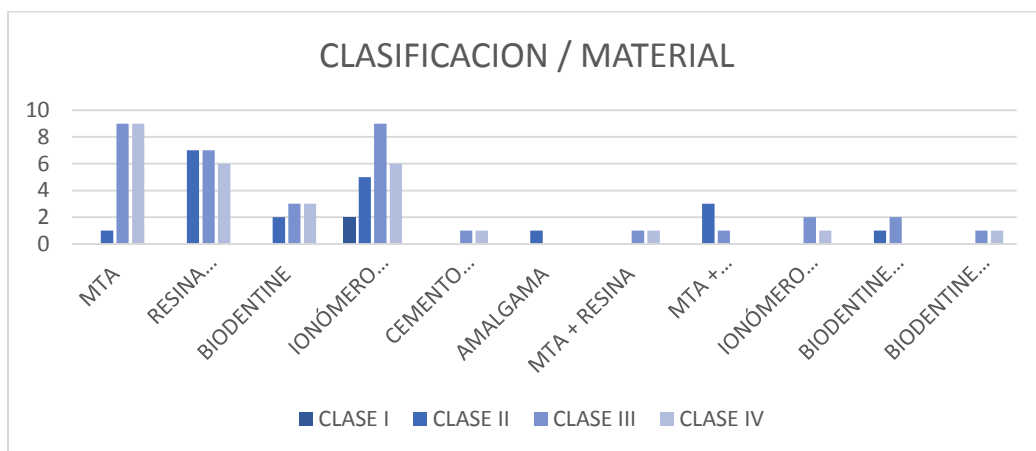


Figura 16. Materiales utilizados en los casos reportados de acuerdo con la clasificación de Heithersay.

## 7. Discusión

La reabsorción cervical externa ha atraído el interés de los endodoncistas y los odontólogos debido a su patrón complejo e invasivo. Este interés se confirma por la cantidad de artículos publicados recientemente en este campo. Sin embargo, la mayoría de estos trabajos de investigación se centran solo en informes de casos individuales. El primer trabajo fundamental fue realizado por Heithersay en el que se introdujo un informe extenso sobre la ECR basado en la combinación de hallazgos clínicos, radiográficos, epidemiológicos e histopatológicos (1,2,5).

Este investigador observó que hay varios grados de progresión en la reabsorción cervical externa, lo que indica que esta condición evoluciona en diferentes etapas. Cabe mencionar que, en la práctica clínica actual, el tratamiento y el pronóstico todavía se basan en la clasificación propuesta por Heithersay (9).

Autores como Patel y col en 2017 indican que la reabsorción cervical externa clínicamente se manifiesta con una mancha rosada en la región cervical del diente y este suele ser el signo clínico relevante. Esta decoloración es el resultado de que el tejido de granulación dentro del diente se hace visible a través de la dentina y el esmalte. Si no es evidente este hallazgo clínico, la condición podría pasar desapercibida hasta que haya una afectación pulpar o periodontal, lo que puede generar sintomatología (2).

Patel y col en 2018 reportan que los defectos tempranos de reabsorción cervical externa se detectan comúnmente como hallazgos casuales en las radiografías. La gravedad de esta patología determina su apariencia radiográfica. La lesión se presenta como una radiolucidez asimétrica con márgenes irregulares en la región cervical del diente. Se ha demostrado que las técnicas radiográficas convencionales revelan información limitada sobre el verdadero alcance y la naturaleza de la lesión. Recientemente, la tomografía computarizada de haz cónico (CBCT), que es una técnica de imagen tridimensional extraoral, se ha utilizado para evaluar este tipo de lesiones (6,13).

Heithersay en 2004 reporta que la causa exacta de la reabsorción cervical externa es poco conocida pero se presenta con mayor incidencia en pacientes con antecedentes de tratamiento de ortodoncia y trauma dentoalveolar. También se reporta una relación directa de esta patología con tratamientos como blanqueamiento intracoronal, terapia periodontal, cirugía y etiología idiopática. Mavridou en 2016, coincide con lo anteriormente mencionado, donde evidencia que algunos de los factores causantes de esta patología, son los tratamientos de ortodoncia y el trauma dentoalveolar (7,25).

Heithersay 1999 realizó un estudio en 222 pacientes en los cuales 257 dientes fueron diagnosticados con reabsorción cervical externa, el mayor porcentaje se presentó en incisivos centrales superiores (n=75), seguido de caninos superiores (n=34); (5). Similar a este estudio donde se reportaron 84 casos con reabsorción cervical externa donde se evidenció que los dientes más afectados fueron los incisivos centrales superiores 40,4% (n=34) seguidos de incisivos laterales y caninos superiores 21,4% (n=18).

El tratamiento de la reabsorción cervical externa depende de la gravedad, la ubicación, si el defecto ha perforado el sistema del conducto radicular y la restauración del diente. Se han sugerido varios regímenes de tratamiento en la literatura, dependiendo de la naturaleza de la lesión, y generalmente se basan en informes de casos aislados. Estos incluyen procedimientos quirúrgicos y no quirúrgicos (92,93).

Patel en una revisión en 2009 define un tratamiento en el cual es necesario reflejar un colgajo mucoperiostico para permitir el acceso completo y la eliminación de la lesión, separando el tejido granulomatoso del periodonto adyacente para cortar el suministro de sangre y por ende células clásticas, disminuyendo así las posibilidades de recurrencia (6). Este procedimiento se puede considerar como un abordaje quirúrgico al igual que cuando se realiza reimplante intencional con extracción atraumatica como lo reportado por Alfred y col en 1998 y col en 2019 (16,94).

El tratamiento no quirúrgico se basa en la eliminación del tejido de reabsorción durante el tratamiento del conducto radicular, seguido de la obturación del conducto con gutapercha y el selle del defecto. Tanto en el abordaje quirúrgico como en el no quirúrgico, se considera el tratamiento endodóntico cuando el defecto de reabsorción está cerca de la pulpa y existe un alto riesgo de exposición pulpar durante el procedimiento (95). En cuanto al procedimiento realizado durante el tratamiento para la reabsorción cervical externa esta revisión evidenció que el tratamiento quirúrgico fue el más prevalente en un 71,4% (n=60). El tratamiento no quirúrgico solo se realizó en un 28,6% (n=24) de los casos.

Se han publicado varios reportes, series e informes de casos que utilizan una variedad de técnicas y materiales como tratamiento a esta patología tales como Resina compuesta, ionómero de vidrio algunos biocerámicos como MTA y Biodentine. La combinación de estos materiales definidos como técnica de sándwich han sido descritas por algunos autores como Vinothkumar y col en 2011 y Tsaousoglou y col en 2017 los cuales encontraron que cuando se utilizan materiales como MTA acompañado de ionómero de vidrio puede proporcionar mejores resultados en comparación con otros materiales (96,97).

Heithersay en 2007 recomendó la aplicación tópica de una solución acuosa al 90% de ácido tricloroacético, seguido de la remoción del tejido de granulación y posterior selle del defecto con un material restaurador como el ionómero de vidrio, similar a lo realizado por Naranjo y col en 2019 donde utilizaron bajas concentraciones de ácido tricloroacético y posterior selle del defecto con materiales restauradores como ionómero de vidrio y resina, investigación que apoya los resultados obtenidos en esta revisión donde se encontró que el material más utilizado para el tratamiento de la reabsorción cervical externa fue el ionómero de vidrio en 26,1% (n=22), seguido de resina compuesta en 22,6% (n=19) y MTA en 20,2% (n=17). La combinación de materiales, conocida como técnica de sándwich, más empleada fue MTA más ionómero de vidrio que represento un 5,9% (n=5) (11,98).

De acuerdo a la clasificación de la reabsorción cervical externa se encontró que la clase III fue más frecuente en un 42,8%, mientras que la clase I fue la que menos se observó con un 3,5%. Esta detección de lesiones en etapas avanzadas y no tan frecuente en etapas iniciales se puede relacionar con las limitaciones que presenta una radiografía periapical ya que la radiolucides externas de la raíz en su etapa inicial no es detectables en este tipo de radiografías ya sea porque son muy

pequeñas o por las limitaciones de este método bidimensional. Sin embargo, existen métodos de diagnóstico y herramientas de investigación más potentes como lo es la tomografía computarizada de haz cónico la cual muestra una mayor sensibilidad y una especificidad excelente para detectar este tipo de lesiones en etapas iniciales según lo reportado por Estrela y col en 2009 (99).

Si se diagnostica una reabsorción cervical invasiva en una etapa de Clase I o Clase II Heithersay en el 2007 recomienda un abordaje quirúrgico el cual se basa la aplicación tópica del ácido tricloroacético, el cual causa necrosis por coagulación del tejido e inactivación de células clásticas, remoción del tejido y posterior selle del defecto. Similar a lo reportado en esta revisión en la cual la clase I recibió tratamiento quirúrgico en el 100% de los casos, y la clase II recibió tratamiento quirúrgico en un 80% y no quirúrgico en el 20% de los casos. Con respecto a la utilización del ácido tricloroacético se encontró que este se utilizó en un caso reportando éxito clínico en un periodo de seguimiento de 24 meses (11,98).

Si se detecta reabsorción cervical externa clase III Heithersay en 2004 indica un abordaje quirúrgico acompañado de un tratamiento de conducto el cual se realiza si al momento de retirar la lesión hay compromiso con el sistema del conducto radicular (25), como lo reportado en esta revisión en la cual la reabsorción cervical externa clase III recibió tratamiento quirúrgico en el 88,8% y no quirúrgico en el 11,2% de los casos. Según Heithersay y col en 1999 la tasa de éxito para la reabsorción cervical externa clase IV es de un 12,5% llegando a la conclusión de que un enfoque quirúrgico como tratamiento no suele ser viable (100). Debido al tamaño, ubicación y destrucción de tejidos periodontales en la clase 4 se hace difícil acceder a la totalidad de la lesión, por lo cual el enfoque quirúrgico en estos casos sería ineficaz y podrían empeorar el pronóstico periodontal (92,101,102).

En general, se puede suponer que un enfoque quirúrgico no sería una opción razonable como tratamiento en la clase IV. la indicación sería dejar estos dientes sin tratamiento mientras sean asintomáticos o extraerlos ya que plantean dificultades mucho mayores en el tratamiento, las bajas tasas de éxito que se han informado sugieren implante dental como tratamiento alternativo siendo generalmente la opción clínica preferida para esta clase de reabsorción cervical externa (11), diferente a lo reportado en esta revisión donde la clase IV recibió tratamiento quirúrgico en un 36% y no quirúrgico 64% y la totalidad de los casos reportados en los artículos tuvieron éxito (n=25), presentando inactividad de las lesiones.

## 9. Conclusiones

El correcto diagnóstico de las reabsorciones cervicales externas por parte del especialista en endodoncia depende de los conocimientos y las herramientas adecuadas para realizarlo. Un seguimiento clínico y radiográfico es indispensable para este tipo de lesiones.

Los antecedentes odontológicos del paciente como tratamientos de ortodoncia, trauma dentoalveolar y aclaramiento intracameral pueden ser posibles factores desencadenantes de esta patología, los cuales deben ser tenidos en cuenta.

El éxito del tratamiento depende de la remoción del tejido de reabsorción, inactivando las células clásticas, y una adecuada restauración del defecto por medio de un material con propiedades como la baja microfiltración, alta biocompatibilidad, que no pigmenta el diente, rápido fraguado y baja solubilidad.

Todos los casos fueron eficaces entre los más reportados se encontró el abordaje quirúrgico, siendo el ionómero de vidrio el material más utilizado. El éxito del tratamiento de los casos reportados demostró mantener en funcionalidad el diente.

La literatura existente carece de estudios de alta calidad donde evalúen el tratamiento de la reabsorción cervical externa. Se necesitan ensayos clínicos aleatorios con muestras de gran tamaño y seguimientos a largo plazo para abordar esta brecha en el conocimiento.

### **10. Recomendaciones**

Teniendo en cuenta las deficiencias existentes en la calidad de la literatura encontrada los futuros autores deben considerar este problema para lograr una mejor calidad de los trabajos de investigación reportados en beneficio del profesional y del paciente.

### **11. Referencias bibliográficas**

- (1) Heithersay GS. Invasive Cervical Resorption Following Trauma. Australian Endodontic Journal 1999 Aug;25(2):79-85.
- (2) Heithersay GS. Clinical, radiologic, and histopathologic features of invasive cervical resorption. Quintessence Int 1999 Jan;30(1):27-37.
- (3) Iqbal MK. Clinical and scanning electron microscopic features of invasive cervical resorption in a maxillary molar. Oral Surg Oral Med Oral Pathol Oral Radiol Endod 2007;103:49-54.
- (4) Neuvald L, Consolaro A. Cementoenamel Junction: Microscopic Analysis and External Cervical Resorption. Journal of Endodontics 2000;26(9):503-508.
- (5) Heithersay GS. Invasive cervical resorption: an analysis of potential predisposing factors. Quintessence international (Berlin, Germany : 1985) 1999 Feb;30(2):83.
- (6) Patel, Shanon, BDS, MSc|Kanagasingam, Shalini, BDS, MFDS|Pitt Ford, Thomas, BDS, PhD, FDS. External Cervical Resorption: A Review. Journal of Endodontics 2009;35(5):616-625.
- (7) Mavridou AM, Bergmans L, Barendregt D, Lambrechts P. Descriptive Analysis of Factors Associated with External Cervical Resorption. Journal of Endodontics 2017 Oct;43(10):1602-1610.

- (8) Trope M. Subattachment inflammatory root resorption: treatment strategies. *Pract Periodontics Aesthet Dent* 1998 Oct;10(8):1005-1010; quiz 1012.
- (9) Mavridou AM, Hauben E, Wevers M, Schepers E, Bergmans L, Lambrechts P. Understanding External Cervical Resorption in Vital Teeth. *J Endod* 2016 Dec;42(12):1737-1751.
- (10) Goodell KB, Mines P, Kersten DD. Impact of Cone-beam Computed Tomography on Treatment Planning for External Cervical Resorption and a Novel Axial Slice-based Classification System. *J Endod* 2018 Feb;44(2):239-244.
- (11) Heithersay GS. Management of tooth resorption. *Aust Dent J* 2007 Mar;52(1 Suppl):105.
- (12) Schwartz RS, Robbins JW, Rindler E. Management of invasive cervical resorption: observations from three private practices and a report of three cases. *Texas dental journal* 2011 Nov;128(11):1173-1187.
- (13) Patel S, Foschi F, Mannocci F, Patel K. External cervical resorption: a three- dimensional classification. *International Endodontic Journal* 2018 Feb;51(2):206-214.
- (14) Gold SI HG. Peripheral inflammatory root resorption. A review of the literature with case reports. *Journal of clinical periodontology* 1992 Sep;19(8):523-534.
- (15) Ne RF, Witherspoon DE, Gutmann JL. Tooth resorption. 1999::9-25.
- (16) Frank AL, Torabinejad M. Diagnosis and treatment of extracanal invasive resorption. *Journal of Endodontics* 1998;24(7):500-504.
- (17) Trope M. Root resorption of dental and traumatic origin: classification based on etiology. *Pract Periodontics Aesthet Den* 1998.
- (18) Goultschin J, Nitzan D, Azaz B. Root resorption. Review and discussion. 1982 Nov;:54(5):586-90.
- (19) Majorana A, Bardellini E, Conti G, Keller E, Pasini S. Root resorption in dental trauma: 45 cases followed for 5 years.
- (20) Andreasen J. External root resorption: its implication in dental traumatology, paedodontics, periodontics, orthodontics and endodontics. 1985 Apr;18.
- (21) Andreasen J. A time-related study of periodontal healing and root resorption activity after replantation of mature permanent incisors in monkeys. *Swed Dent J*. 1980.
- (22) Paul Vincent Abbott. Prevention and management of external inflammatory resorption following trauma to teeth. *Australian Dental Journal* 2016 March.

- (23) Andreasen J. Analysis of pathogenesis and topography of replacement root resorption (ankylosis) after replantation of mature permanent incisors in monkeys. *Swed Dent J* 1980.
- (24) Andreasen JO. Periodontal healing after replantation of traumatically avulsed human teeth: Assessment by mobility testing and radiography. *Acta Odontologica* 1975;33(6):325-335.
- (25) Heithersay GS. Invasive cervical resorption. *Endodontic Topics* 2004;7(1):73-92.
- (26) Coyle M, Toner M, Barry H. Multiple teeth showing invasive cervical resorption - an entity with little known histologic features. *Journal of oral pathology & medicine : official publication of the International Association of Oral Pathologists and the American Academy of Oral Pathology* 2006 Jan;35(1):55-57.
- (27) Vijay Kumar, Amrita Chawla Amandeep Kaur. Multiple Idiopathic Cervical Root Resorptions in Patients with Hepatitis B Virus Infection. *Journal of Endodontics* 2018 /10/01;44(10):1575-1577.
- (28) Marc Llavayol Montserrat Pons Maria Lluisa Ballester. Multiple Cervical Root Resorption in a Young Adult Female Previously Treated with Chemotherapy: A Case Report. *Journal of Endodontics* 2019 /03/01;45(3):349-353.
- (29) Meenu Singla. External Cervical Resorption - A Diagnostic Challenge. *International Journal of Clinical Preventive Dentistry* 2012.
- (30) Levander E, Malmgren O, Eliasson S. Evaluation of root resorption in relation to two orthodontic treatment regimes. A clinical experimental study. *European journal of orthodontics* 1994 Jun;16(3):223-228.
- (31) Barber AF, Sims MR. Rapid maxillary expansion and external root resorption in man: A scanning electron microscope study. *American Journal of Orthodontics* 1981;79(6):630-652.
- (32) Wu J, Lin LY, Yang J, Chen XF, Ge JY, Wu JR, et al. Multiple idiopathic cervical root resorption: a case report. *International Endodontic Journal* 2016 Feb;49(2):189-202.
- (33) Vossoughi R, Takei HH. External cervical resorption associated with traumatic occlusion and pyogenic granuloma. *Journal (Canadian Dental Association)* 2007 Sep;73(7):625.
- (34) Bergmans L, Van Cleynenbreugel J, Verbeken E, Wevers M, Van Meerbeek B, Lambrechts P. Cervical external root resorption in vital teeth. *Journal of Clinical Periodontology* 2002 Jun;29(6):580-585.
- (35) Athina Maria Mavridou, PetraHilkens, IvoLambrechts. Is Hypoxia Related to External Cervical Resorption? A Case Report. *Journal of Endodontics* 2019 /04/01;45(4):459-470.
- (36) Massler M MA. Root resorption in human permanent teeth. *American Journal of Orthodontics* 1954.

- (37) Goldin B. Labial root torque: Effect on the maxilla and incisor root apex. *American Journal of Orthodontics & Dentofacial Orthopedics* 1989;95(3):208-219.
- (38) Parker RJ, Harris EF. Directions of orthodontic tooth movements associated with external apical root resorption of the maxillary central incisor. *American Journal of Orthodontics & Dentofacial Orthopedics* 1998;114(6):677-683.
- (39) Gülден N, Eggermann T, Zerres K, Beer M, Meinelt A, Diedrich P. Interleukin-1 Polymorphisms in Relation to External Apical Root Resorption (EARR). *J Orofac Orthop* 2009 Jan;70(1):20-38.
- (40) Linge BO, Linge L. Patient characteristics and treatment variables associated with apical root resorption during orthodontic treatment. *American Journal of Orthodontics & Dentofacial Orthopedics* 1991;99(1):35-43.
- (41) Zachrisson B. Cause and prevention of injuries to teeth and supporting structures during orthodontic treatment. 1976.
- (42) Tiwari V, Saxena V, Tiwari U, Singh A, Jain M, Goud S. Dental trauma and mouthguard awareness and use among contact and noncontact athletes in central India. *J Oral Sci.* 2014.
- (43) O'Neil DW, Clark MV, Lowe JW, Harrington MS. Oral trauma in children: A hospital survey. *Oral Surgery, Oral Medicine, Oral Pathology* 1989;68(6):691-696.
- (44) Lin S , Levin L , Goldman S , Peled M. Dento-alveolar and maxillofacial injuries - a retrospective study from a level 1 trauma center in Israel. *International Association for Dental Traumatology* 2007.
- (45) Malmgren B. Ridge preservation/decoronation. *Pediatr Den* 2013 , abril.
- (46) Fuss Z, Tsisis I, Lin S. Root resorption--diagnosis, classification and treatment choices based on stimulation factors. 2013.
- (47) S Friedman. Internal bleaching: long-term outcomes and complications. *The Journal of the American Dental Association* 1997 Apr;128(4):51S-55S.
- (48) C Amorin. La reabsorción cervical y el clareamiento interno.&nbsp; .
- (49) Harrington GW NE. External resorption associated with bleaching of pulpless teeth. *J Endod* 1979.
- (50) Roberto Sánchez Lara Tajonar, Alberto Segovia Ramírez. Reabsorción radicular cervical. Reporte de dos casos clínicos. *Asociación Dental Mexicana* 2004;6(4).
- (51) Vaz de Souza, Daniel, LMD|Schirru, Elia, DDS, MSc|Mannocci, Francesco, MD, DDS, PhD, FHEA|Foschi, Federico, DDS, MSc, PhD|Patel, Shanon, BDS, MSc, MCLinDent, FDS, MRD,

PhD. External Cervical Resorption: A Comparison of the Diagnostic Efficacy Using 2 Different Cone-beam Computed Tomographic Units and Periapical Radiographs. *Journal of Endodontics* 2016;43(1):121-125.

(52) Goroscope L, Echeveste J, Raman S. Tomografía por emisión de positrones/tomografía computarizada: artefactos y pitfalls en pacientes con cáncer. 2004.

(53) Eastman GW, Wald C, Crossin J. Getting Started in Clinical Radiology: From Image to Diagnosis Read More: <https://www.ajronline.org/doi/full/10.2214/AJR.06.5078>. *American Journal of Roentgenology* 2005;187(5).

(54) Patel S, Durack C, Abella F, Roig M, Shemesh H, Lambrechts P, Lemberg K. European Society of Endodontology position statement: the use of CBCT in endodontics. *European Society of Endodontology* 2014.

(55) Algerban A, Jacobs R, Lambrechts P, Loozen G, Willems G. Root resorption of the maxillary lateral incisor caused by impacted canine: a literature review. *Clin Oral Investig* 2009 Sep;13(3):247-255.

(56) Patel S, Dawood A, Wilson R, Horner K, Mannocci F. The detection and management of root resorption lesions using intraoral radiography and cone beam computed tomography - an in vivo investigation. *Int Endod J* 2009 Sep;42(9):831-838.

(57) Fayad MI, Nair M, Levin MD, Benavides E, Rubinstein RA, Barghan S, et al. AAE and AAOMR Joint Position Statement. *Oral Surgery, Oral Medicine, Oral Pathology and Oral Radiology* 2015;120(4):508-512.

(58) Patel S, Lambrechts P, Shemesh H, Mavridou A. European Society of Endodontology position statement: External Cervical Resorption. *International Endodontic Journal* 2018 Dec;51(12):1323-1326.

(59) Cramer NB, Stansbury JW, Bowman CN. Recent Advances and Developments in Composite Dental Restorative Materials. *Journal of Dental Research* 2011 Apr;90(4):402-416.

(60) Skinner EW1. *La ciencia de los materiales dentales*. Argentina; 1962.

(61) Fung DT, Wang VM, Laudier DM, Shine JH, Basta-Pljakic J, Jepsen KJ, et al. Subrupture tendon fatigue damage. *Journal of orthopaedic research : official publication of the Orthopaedic Research Society* 2009 Feb;27(2):264-273.

(62) Bascones Martínez A. *Odontología restauradora contemporánea : implantes y estética*. Spain; 2002.

(63) Veranes-Pantoja Y, Autran-Mateu F, Álvarez-Brito R, Gil-Mur FJ. Determinación de la profundidad de curado y propiedades mecánicas de composites dentales fotopolimerizables experimentales. *RCOE* 2005 Apr 1;10(2):161-170.

- (64) García Barbero J. Patología y terapéutica dental: operatoria dental y endodoncia (2a. ed.). Madrid: Elsevier Health Sciences Spain - T; 2015.
- (65) Kim, Sin-Young, DDS, MSD|Yang, Sung-Eun, DDS, MSD, PhD. Surgical repair of external inflammatory root resorption with resin-modified glass ionomer cement. *Oral Surgery, Oral Medicine, Oral Pathology, Oral Radiology and Endodontology* 2011;111(4):e33-e36.
- (66) Al-Sabek F, Shostad S, Kirkwood KL. Preferential Attachment of Human Gingival Fibroblasts to the Resin Ionomer Geristore. *Journal of Endodontics* 2005;31(3):205-208.
- (67) Mehrvarzfar P, Dahi-Taleghani A, Saghiri MA, Karamifar K, Shababi B, Behnia A. The comparison of MTA, Geristore® and Amalgam with or without Bioglass as a matrix in sealing the furcal perforations ( in vitro study). *The Saudi Dental Journal* 2010;22(3):119-124.
- (68) Camp MA, Jeansonne BG, Lallier T. Adhesion of Human Fibroblasts to Root-End-Filling Materials. *Journal of Endodontics* 2003;29(9):602-607.
- (69) Tawil PZ, Duggan DJ, Galicia JC. MTA: A Clinical Review. *Compend Contin Educ Dent* 2015 Apr 1;36(4):247-264.
- (70) Torabinejad M, Parirokh M. Mineral trioxide aggregate: a comprehensive literature review-- part II: leakage and biocompatibility investigations. *J Endod* 2010 Feb;36(2):190-202.
- (71) Best SM, Porter AE, Thian ES, Huang J. Bioceramics: Past, present and for the future. *Journal of the European Ceramic Society* 2008;28(7):1319-1327.
- (72) Debelian G, Trope M. The use of premixed bioceramic materials in endodontics. *Giornale Italiano di Endodonzia* 2016 Nov;30(2):70-80.
- (73) Trope M, Debelian G. Bioceramic technology in endodontics. *Inside Dent* 2014;5:53-60.
- (74) Vallet-Regí M. Biocerámicas. *Anales de la Real Sociedad Española de Química* 2003(2):167-175.
- (75) Taha, Nesslerin A., DclinDent, FRACDS, FRACDS (Endo)|Safadi, Rima A., MS, ABOMP|Alwedaie, Manal S., MSc. Biocompatibility Evaluation of EndoSequence Root Repair Paste in the Connective Tissue of Rats. *Journal of Endodontics* 2016;42(10):1523-1528.
- (76) Alanezi AZ, Jiang J, Safavi KE. Evaluación de la citotoxicidad del material de reparación radicular de endosequencia.. *Oral Surgery, Oral Medicine, Oral Pathology, Oral Radiology and Endodontology* 2010;109(3):e122-e125.
- (77) Lovato, Karen F., DDS|Sedgley, Christine M., MDS, MDSc, PhD. Antibacterial Activity of EndoSequence Root Repair Material and ProRoot MTA against Clinical Isolates of *Enterococcus faecalis*. *Journal of Endodontics* 2011;37(11):1542-1546.

- (78) Tran, Dennis, DDS|He, Jianing, DMD, PhD|Glickman, Gerald N., DDS, MS|Woodmansey, Karl F., DDS. Comparative Analysis of Calcium Silicate-based Root Filling Materials Using an Open Apex Model. *Journal of Endodontics* 2016;42(4):654-658.
- (79) Shokouhinejad N, Nekoofar MH, Razmi H, Sajadi S, Davies TE, Saghiri MA, et al. Bioactivity of EndoSequence Root Repair Material and Bioaggregate. *International Endodontic Journal* 2012 Dec;45(12):1127-1134.
- (80) Laurent P, Camps J, About I. Biodentine(TM) induces TGF- $\beta$ 1 release from human pulp cells and early dental pulp mineralization. *Int Endod J* 2012 May;45(5):439-448.
- (81) Laurent P, Camps J, De M $\acute{e}$ o M, D $\acute{e}$ jou J, About I. Induction of specific cell responses to a Ca(3)SiO(5)-based posterior restorative material. *Dent Mater* 2008 Nov;24(11):1486-1494.
- (82) Zhou H, Shen Y, Wang Z, Li L, Zheng Y, H $\ddot{a}$ kkinen L, et al. In vitro cytotoxicity evaluation of a novel root repair material. *J Endod* 2013 Apr;39(4):478-483.
- (83) Koubi G, Colon P, Franquin J, Hartmann A, Richard G, Faure M, et al. Clinical evaluation of the performance and safety of a new dentine substitute, Biodentine, in the restoration of posterior teeth - a prospective study. *Clin Oral Investig* 2013 Jan;17(1):243-249.
- (84) Zanini M, Sautier JM, Berdal A, Simon S. Biodentine induces immortalized murine pulp cell differentiation into odontoblast-like cells and stimulates biomineralization. *J Endod* 2012 Sep;38(9):1220-1226.
- (85) Grech L, Mallia B, Camilleri J. Characterization of set Intermediate Restorative Material, Biodentine, Bioaggregate and a prototype calcium silicate cement for use as root-end filling materials. *Int Endod J* 2013 Jul;46(7):632-641.
- (86) Han L, Okiji T. Bioactivity evaluation of three calcium silicate-based endodontic materials. *Int Endod J* 2013 Sep;46(9):808-814.
- (87) Trope M, Bunes A, Debelian G. Root filling materials and techniques: bioceramics a new hope? *Endodontic Topics* 2015;32(1):86-96.
- (88) Morales Daniel. Evaluaci $\acute{o}$ n de la citotoxicidad de Biodentine, IRM y MTA en cultivos de fibroblastos del ligamento periodontal humano. *Revista ADM* 2019.
- (89) Pham MT, Raji $\acute{c}$  A, Greig JD, Sargeant JM, Papadopoulos A, McEwen SA. A scoping review of scoping reviews: advancing the approach and enhancing the consistency. *Research Synthesis Methods* 2014 Dec;5(4):371-385.
- (90) Peters MDJ, Godfrey CM, Khalil H, McInerney P, Parker D, Soares CB. Guidance for conducting systematic scoping reviews. *International journal of evidence-based healthcare* 2015 Sep;13(3):141-146.

- (91) Alcaldía mayor de Bogota, D C. Ley 1438 De 2011.
- (92) Meister F, Haasch GC, Gerstein H. Treatment of external resorption by a combined endodontic-periodontic procedure. *Journal of Endodontics* 1986 /11/01;12(11):542-545.
- (93) Heithersay GS. Treatment of invasive cervical resorption: an analysis of results using topical application of trichloroacetic acid, curettage, and restoration. *Quintessence Int* 1999 Feb;30(2):96-110.
- (94) Krug R, Soliman S, Krastl G. Intentional Replantation with an Atraumatic Extraction System in Teeth with Extensive Cervical Resorption. *J Endod* 2019 Nov;45(11):1390-1396.
- (95) Shemesh A, Ben Itzhak J, Solomonov M. Minimally Invasive Treatment of Class 4 Invasive Cervical Resorption with Internal Approach: A Case Series. *J Endod* 2017 Nov;43(11):1901-1908.
- (96) Vinothkumar TS, Tamilselvi R, Kandaswamy D. Reverse sandwich restoration for the management of invasive cervical resorption: a case report. *J Endod* 2011 May;37(5):706-710.
- (97) Tsaousoglou P, Markou E, Efthimiades N, Vouros I. Characteristics and treatment of invasive cervical resorption in vital teeth. A narrative review and a report of two cases. *Br Dent J* 2017 Mar 24;222(6):423-428.
- (98) Ulpiano R. Naranjo Ortega, Liliana Restrepo Mejía. Use of a lower concentration of trichloroacetic acid to manage invasive cervical resorption: a case repor. *ENDO - Endodontic Practice Today* 2019:71-75.
- (99) Estrela C, Bueno MR, De Alencar, Ana Helena Gonçalves, Mattar R, Valladares Neto J, Azevedo BC, et al. Method to evaluate inflammatory root resorption by using cone beam computed tomography. *J Endod* 2009 Nov;35(11):1491-1497.
- (100) Heithersay GS. Treatment of invasive cervical resorption: an analysis of results using topical application of trichloroacetic acid, curettage, and restoration. 1999.
- (101) Nikolidakis D, Nikou G, Meijer GJ, Jansen JA. Cervical external root resorption: 3-year follow-up of a case. *J Oral Sci* 2008 /12;50(4):487-491.
- (102) Beertsen W, Piscaer M, Van Winkelhoff AJ, Everts V. Generalized cervical root resorption associated with periodontal disease. *J Clin Periodontol* 2001 Nov;28(11):1067-1073.